

REGENERACIÓN ÓSEA GUIADA UTILIZANDO REEMPLAZOS ÓSEOS Y MALLA DE TITANIO. GUIDED BONE REGENERATION USING BONE SUBSTITUTE AND TITANIUM MESH.

Shiniti F.,¹ de Paiva R.,² Pérez L.³

1. Profesor Coordinador del Curso de Especialización en Implantología de FACESC

2. Profesor del Curso de Especialización en Implantología de IMED - COACHING Odontología

3. Profesor de cursos de Educación Continuada en Implantología y Biomateriales. Universidad Galileo

RESUMEN

El objetivo del presente trabajo es presentar un caso clínico de regeneración ósea guiada utilizando reemplazo óseo asociado a malla de titanio como elementos de distracción osteogénica y factor de exclusión celular. Se han utilizado maniobras clásicas de apertura de colgajo, perforación ósea para promover la nutrición tisular y fijación de la malla de titanio para el mantenimiento del injerto óseo evitando la competición tisular. Los resultados de la técnica de injerto óseo se pudieron observar en las comparaciones con los exámenes tomográficos previos al implante e injerto, y en la evaluación clínica al momento de la instalación de los implantes durante la segunda etapa quirúrgica. En conclusión, se observó una excelente formación ósea, capaz de ser sometida a la instrumentación y fresado además de anclar los implantes con torque adecuado para la oseointegración.

Palabras clave: Implante dental, regeneración ósea, biomateriales, malla de titanio.

ABSTRACT

The aim of this study was to present a clinical case of guided bone regeneration using bone substitutes associated with titanium mesh as driving elements and osteogenic cell exclusion factor. Were used maneuvers classic opening flap, cortical perforations to promote nutrition for bone tissue and titanium mesh fixation for graft bone tissue avoiding competition. The results of bone grafting technique could be observed in comparison with CT scans pre-implantation and pre grafting, and clinical assessment at the time of implant placement during the second surgical procedure. In conclusion, we observed an excellent bone formation, that could be subjected to drilling instrumentation in addition to anchoring implants with adequate torque for osseointegration.

Keywords: Dental implant, bone regeneration, biomaterials, titanium mesh.

INTRODUCCIÓN

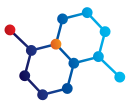
Defectos óseos alveolares después de la extracción son alteraciones morfológicas que afectan a todos los rebordes, independientemente de la técnica quirúrgica y el trauma involucrado en el procedimiento^{1,2}. El proceso de remodelación y cicatrización del alvéolo provocan necesariamente una disminución del volumen alveolar; a veces causando alteraciones que pueden hasta cierto punto, promover daños estéticos y funcionales para las rehabilitaciones dentales^{1,2,3,4}.

En las rehabilitaciones orales utilizando implantes dentales, la apariencia de los tejidos blandos y la estética son tan importantes para el resultado final como las condiciones fisiológicas de la propia res-

tauración implanto soportada^{5,6}. Por lo tanto, el mantenimiento o la recuperación de los tejidos duros y blandos peri-implantes debe ser una preocupación constante^{7,8}.

Uno de los objetivos actuales que se logrará en la instalación de los implantes es por lo tanto, la elaboración de prótesis que además de ser biológicamente saludables, estéticamente satisfagan las aspiraciones del paciente^{7,8,9}. Por lo tanto, todo el proceso terapéutico deberá ser dirigido para que la futura prótesis pueda tener una condición natural y armoniosa con los dientes y sus tejidos circundantes¹⁰.

El mejor material para la reconstrucción alveolar aún es el hueso autógeno, considerado el estándar de oro. Los autoinjertos pierden



una gran parte de su vitalidad celular, pero se revascularizan e incorporan al lecho receptor; lo que permite la oseointegración de implantes. La desventaja es que su obtención requiere un segundo sitio quirúrgico, lo que aumenta la morbilidad del procedimiento^{10,11,12,13,14}.

Como esa circunstancia es un factor crucial en la opción de la técnica, alternativas quirúrgicas se toman en cuenta apoyándose en los diversos estudios científicos sobre biocompatibilidad, osteoconducción y biotolerancia de los biomateriales^{11,12,13,14,15}.

De forma particulada o en bloques, los biomateriales mimetizan una estructura ósea de tal manera que las células osteoprogenitoras puedan fijarse y diferenciarse multiplicándose sobre su estructura, promoviendo la formación de la matriz y tejido óseo^{11,12,13,14,15,16}.

Además su morfología no garantiza la condición estructural volumétrica, necesita de un artefacto que contenga el material y evite la competición de los tejidos fibroblásticos con el coágulo interpuesto entre las partículas del injerto^{11,13}. Para ello se estudian barreras (membranas) de manera que proporcionen un ambiente apropiado para la regeneración ósea conducida por los biomateriales. Esas barreras pueden ser absorbibles o no absorbibles, de colágeno o politetrafluoretileno, con titanio o sin él, respectivamente^{12,14,15,16,17}.

El relato de este caso describe una metodología de uso de biomateriales asociado a la malla de titanio como barrera para la regeneración ósea, previa a la instalación de implantes, con el propósito de devolver una mejor condición alveolar, propiciando un mejor posicionamiento de los implantes oseointegrables.

RELATO DE CASO CLÍNICO

Paciente F.C.J., con melanodermia, 48 años, género masculino, ASA I, se presentó con ausencia de varios elementos dentales, sin embargo con queja principal de la región del 23,24,25. En el examen clínico observamos una disminución del volumen alveolar en la referida región, presentando biotipo gingival intermedio. En el examen

tomográfico, se nota una cantidad ósea donde es posible instalar varios implantes, todavía en condición palatinizada en relación a los elementos vecinos (Figura 1).

El paciente fue premedicado con 2g de Amoxicilina una hora antes de la cirugía, y 4mg de Dexametasona. Fue precedido el procedimiento de asepsia local con clorhexidina 0,20% y anestesia local infiltrativa con articaína al 4%. Se realizó una incisión en la cresta ósea con incisiones relajantes en mesial y distal y elevación de colgajo para visualización total del defecto óseo (Figura 2).

Se realizó una exodoncia del elemento 26 y perforaciones en el hueso cortical vestibular de las regiones del 23, 24 y 25 para nutrición endo ósea (Figura 3).

Pasamos a la fijación previa de la malla de titanio (Surgitime Titanio, Bionnovation, Bauru – SP) para seguidamente posicionar el biomaterial Bonefill de granulación media (Bionnovation, Bauru – SP) (Figuras 4 y 5).

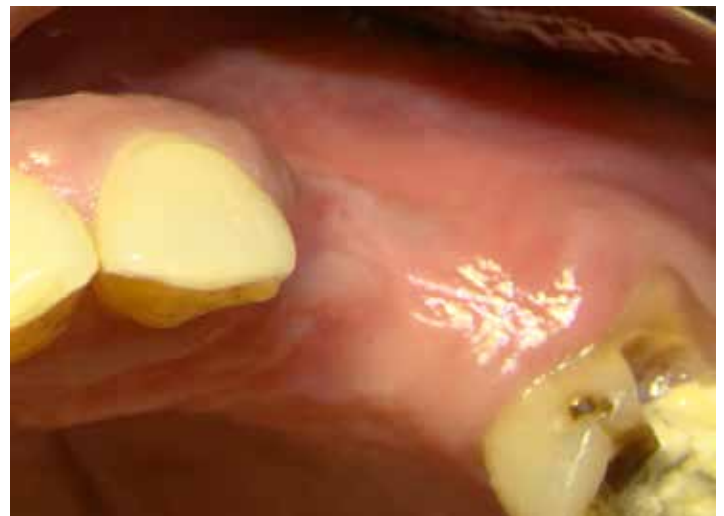

Figura 1- Vista del defecto.

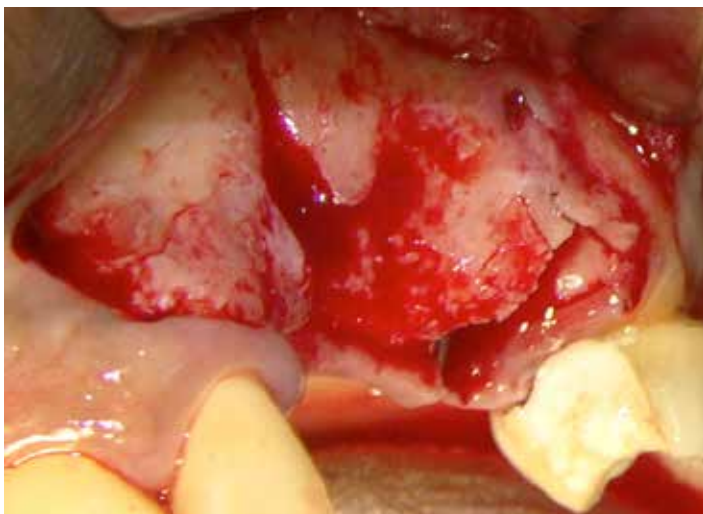


Figura 2- Retracción del colgajo y exposición ósea.

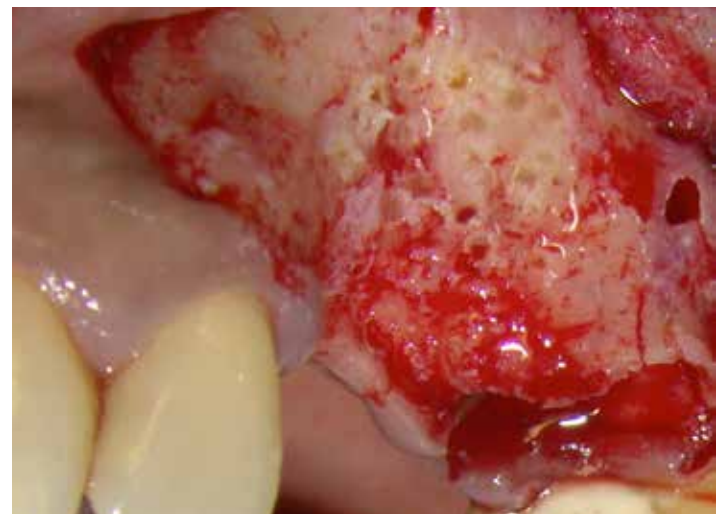

Figura 3- Perforaciones en la cortical ósea para promoción de la nutrición tisular.

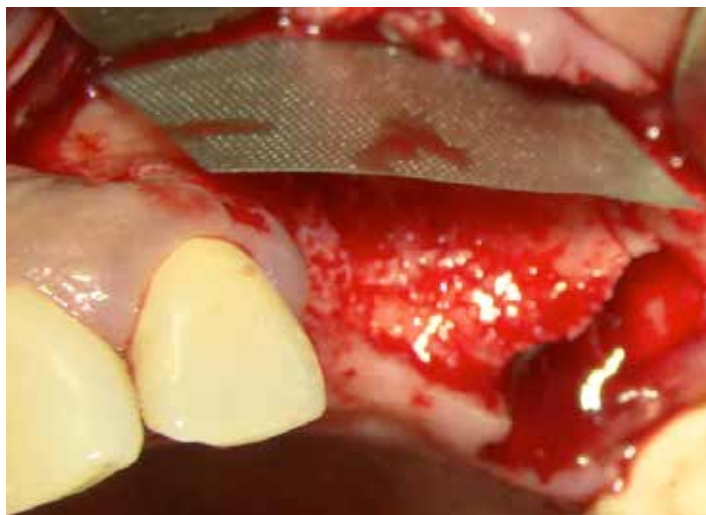
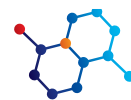
Figura 4- Fijación de la Malla de Titanio – SurgitimeTitanio, Bionnovation – Bauru – São Paulo.

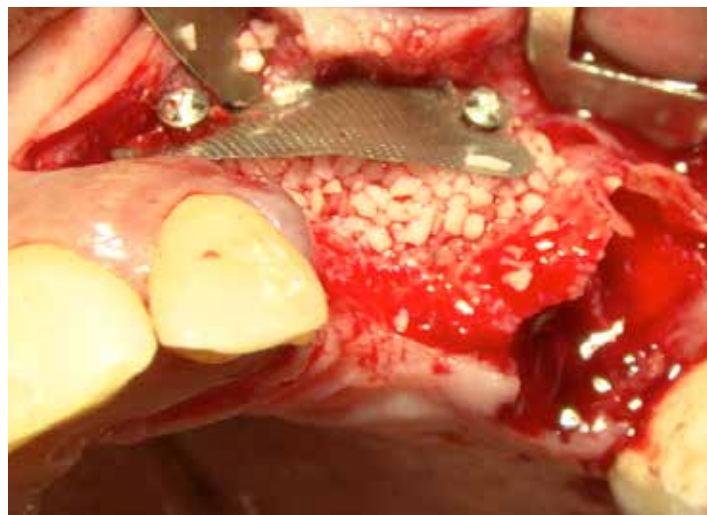


Figura 5- Relleno del defecto con Bonefill de granulometría media – Bionnovation – Baurú – São Paulo.

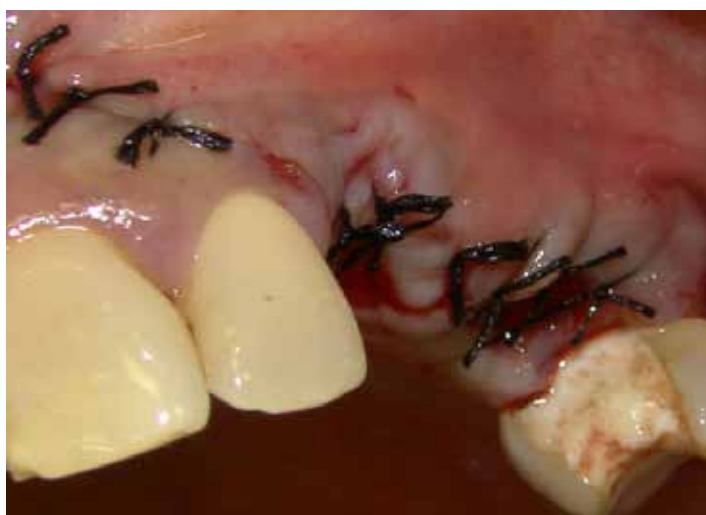

Figura 6- Sutura.

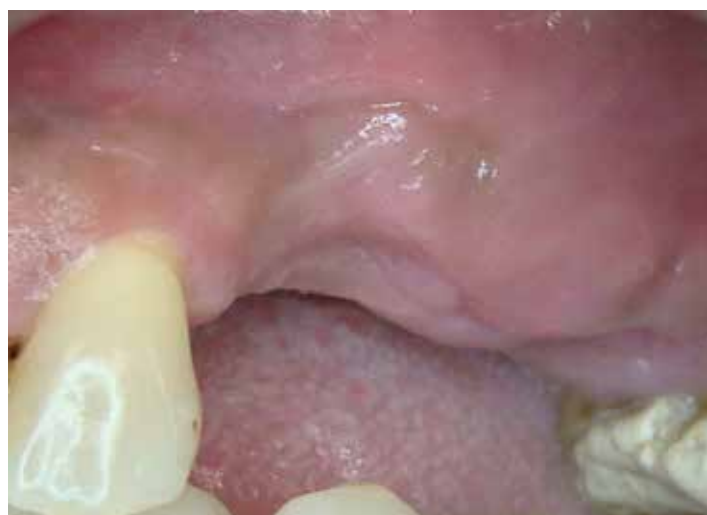

Figura 7- Posoperatorio 2 meses.

Después de posicionar el injerto, se realizó el alivio del tejido para el procedimiento de sutura sin tensión (Figura 6). Se hizo el seguimiento posoperatorio para la prevención de la exposición prematura de la malla de titanio (Figura 7).

Después de 9 meses de espera para una buena cicatrización, se solicitó una nueva tomografía para planificar la instalación de implantes (Figura 8), moldeo y obtención del modelo para la guía quirúrgica (Figura 9).

El paciente fue premedicado con el mismo protocolo anterior; también se siguió la misma metodología de anestesia (Figura 10), tomándose en cuenta la malla de titanio y el tejido neoformado.

Se realizó el retiro de la malla de titanio y se expuso el tejido óseo para proseguir con las perforaciones para la instalación de implantes siguiendo la guía quirúrgica (Figuras 11, 12 y 13).

Seguidamente se procedió a la instrumentación de los alvéolos y

la selección de los implantes se basó en la planificación de prótesis unitarias, escogiendo implantes del tipo como morse (Biomorse XP, EZ y Cónico – Bionnovation – Bauru – SP) (Figuras 14 y 15).

Todos los implantes presentaron un rendimiento con alto torque de inserción a pesar de ser instalados en un hueso injertado (Figura 16 y 17).

Después de la instalación de los implantes, se procedió a la protección de los mismos con el tornillo tapa del implante y sutura (Figura 18).

DEBATE

Las reabsorciones óseas se pueden tratar de diversas formas, se debe seguir la mejor condición de previsibilidad^{1,2}. Los injertos pueden ser autógenos, alógenos, xenógenos o aloplásticos, en bloque o particulados^{3,6,7,10}.

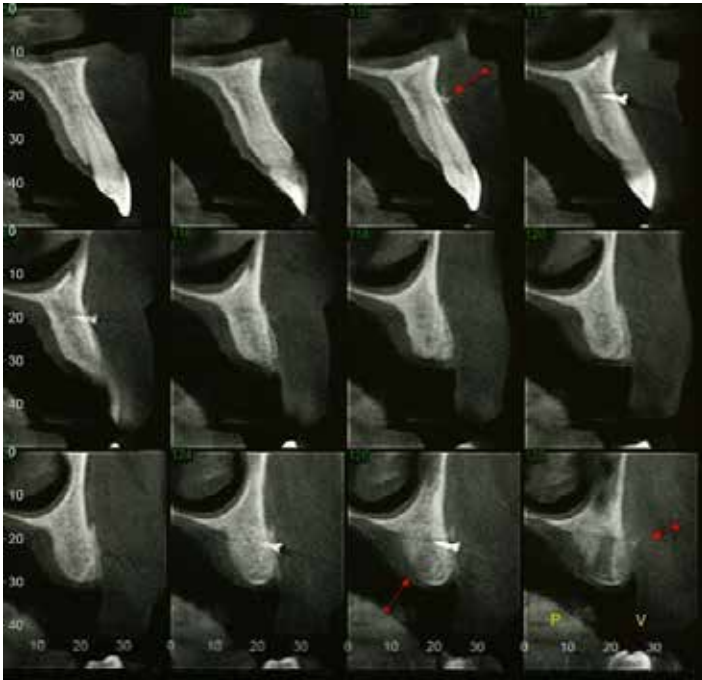
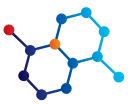

Figura 8- Tomografía cone-beam.

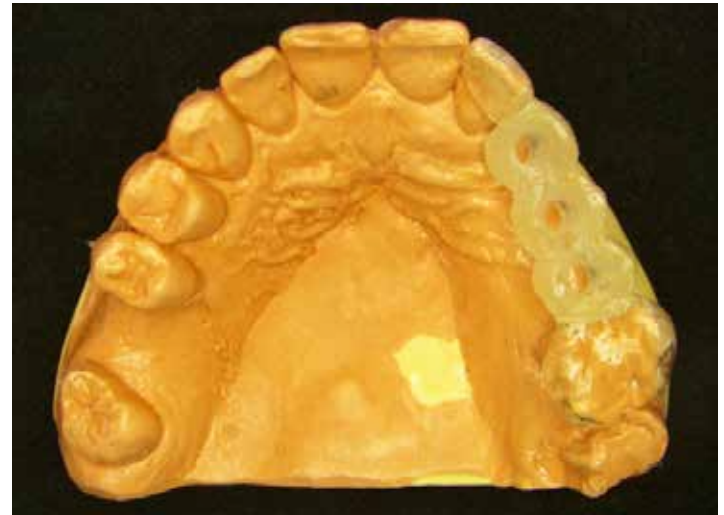

Figura 9- Guía Quirúrgica.

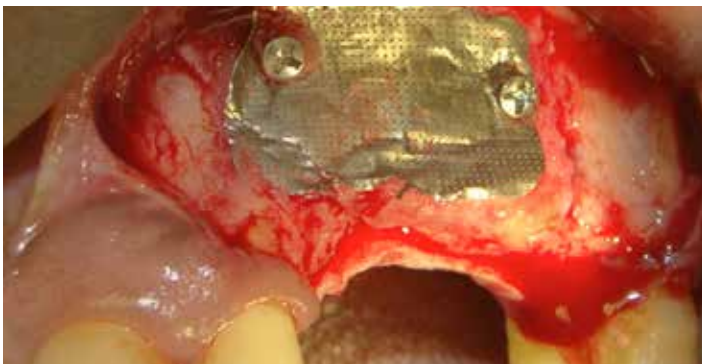


Figura 10- Despegado cuidadoso para exposición de la malla de titanio.

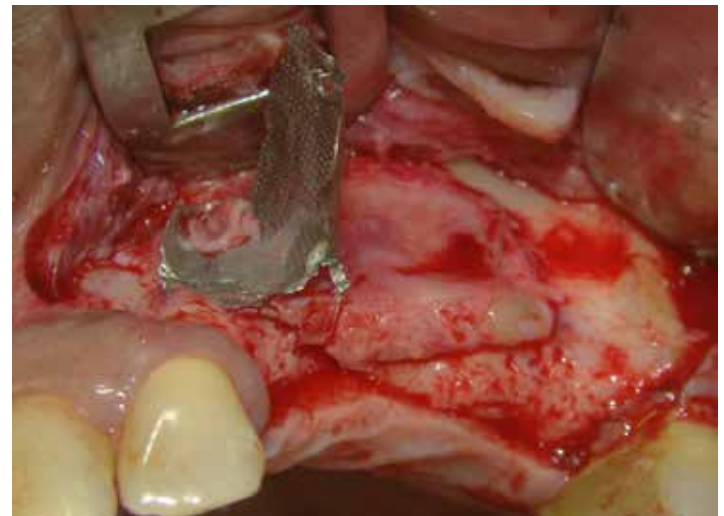

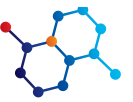
Figura 11- Retiro de la Malla de Titanio.

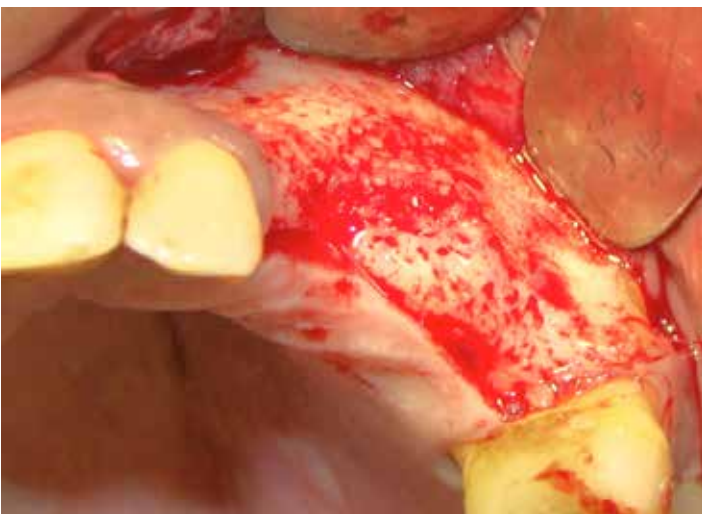

Figura 12- Exposición ósea – comprobar la calidad de la formación ósea.

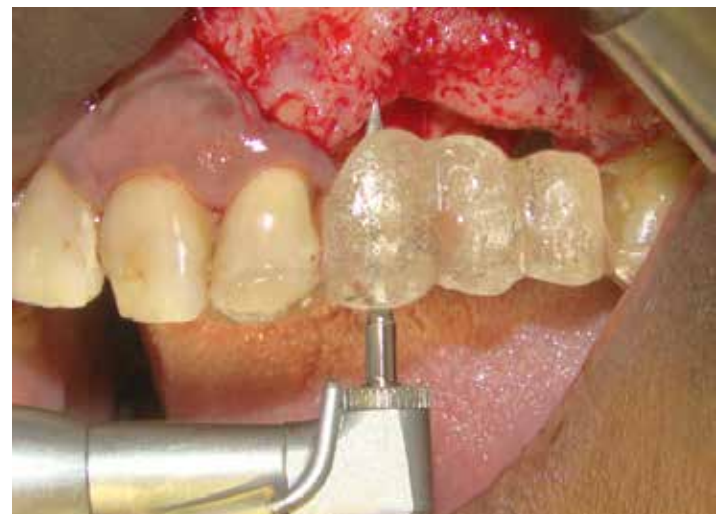

Figura 13- Posición de la guía quirúrgica e inicio de instrumentación.



Una condición para el uso de materiales aloplásticos, independiente de su origen, es el uso de membranas o barreras que tienen el propósito de la exclusión celular evitando la competencia del coágulo con los tejidos blandos^{14,15,16,17} además del mantenimiento estructural volumétrico, en este caso, diferente de cuando se usan injertos en bloque.

Los injertos autógenos son considerados el estándar de oro cuando se trata de formación ósea, compatibilidad, inmunogenicidad y vascularización^{4,5,8,9}, además produce un post operatorio con morbilidad^{3,6,7,10}. Los reemplazos óseos a su vez, producen cirugías menos invasivas, sin embargo, su proceso de neoformación ósea se produce de manera más lenta, y la espera cicatrizal debe tomar en cuenta el tipo de material, tamaño de los gránulos, la microporosidad y cristalinidad^{11,12,13}. Hay que esperar, en función del biomaterial, que no toda su estructura sea reabsorbida y remodelada, por lo tanto, provoca una reducción en el área de contacto hueso implante^{4,8}, sin embargo, suficiente para producir una estabilidad mecánica inicial para que el hueso neoformado pueda osteointegrarse con el implante dental.

CONCLUSIÓN

Mediante el presente relato de caso, se puede afirmar que la regeneración ósea promovida con biomateriales de reemplazo óseo asociado a malla de titanio son capaces de producir una condición ósea favorable para promover un mejor posicionamiento del implante, con estabilidad biológica y mecánica favorables para la osteointegración.

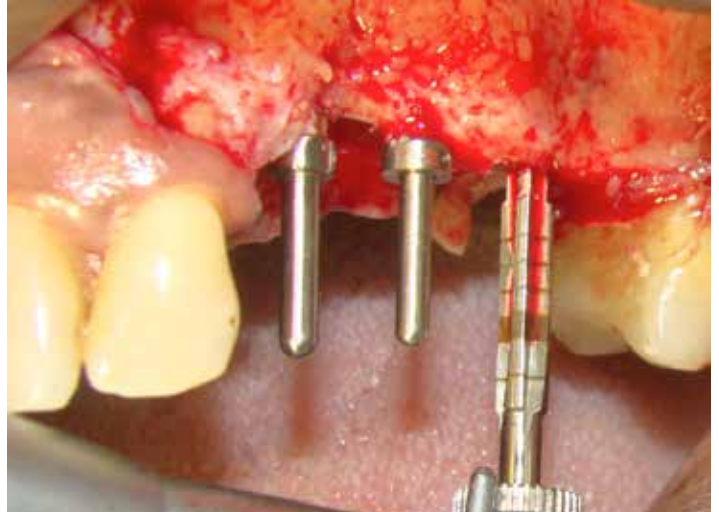


Figura 14- Posición de los pernos de paralelismo y fresado con broca cónica.

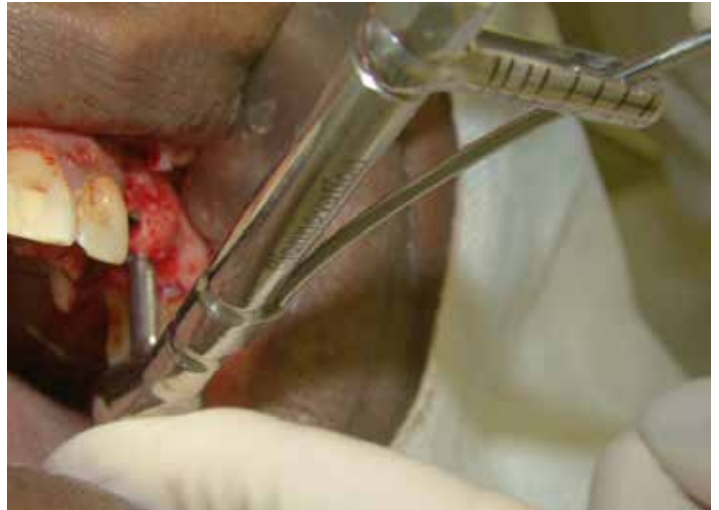

Figura 16- Torqueado del implante.

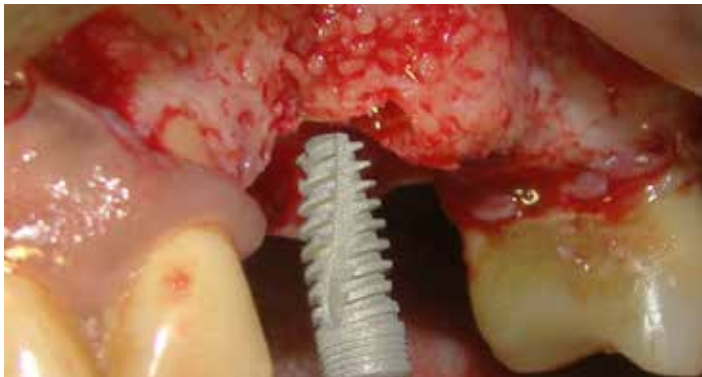

Figura 15- Instalación de implante Biomorse EZ (Bionnovation – Baurú – São Paulo).

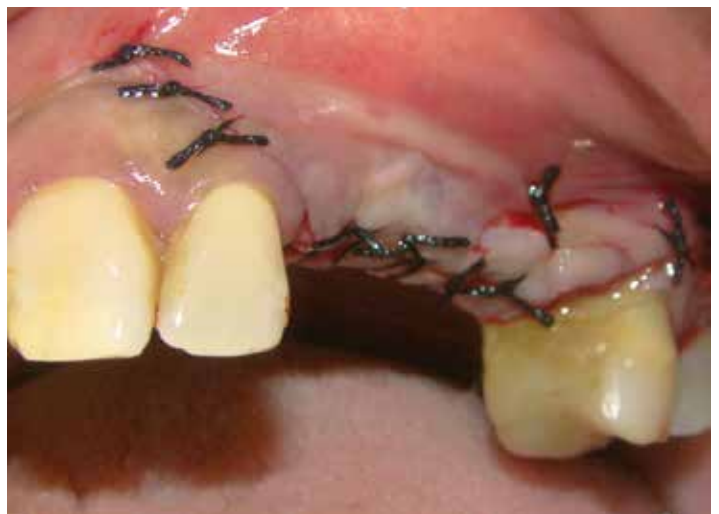

Figura 18- Sutura.

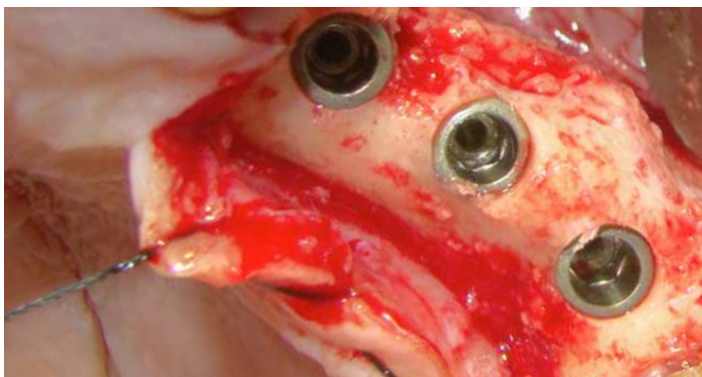
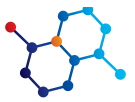
Figura 17- Vista del posicionamiento adecuado del implante.



Referencias

1. Botticelli D, Berglundh T, Lindhe J. The influence of a biomaterial on the closure of a marginal hard tissue defect adjacent to implants. An experimental study in the dog. *Clin Oral Implants Res.* 2004;15:285-92.
2. WORTH, A. et al. The evaluation of precessed cancellous bovine bone as a bone graft substitute. *Clin Oral Impl. Res.*, v. 16, n.3 , p. 379-386, 2005.
3. BURG, J.L.; PORTER, S.; KELLAM, J.F. Biomaterial developments for bone tissue engineering. *Biomaterials*, v. 21, n. 23, p. 2347-2359, 2000
4. ABUSHAHBA, F. et al. Effect of grafting materials on osseointegration of dental implants surrounded by circumferential bone defects. An experimental study in the dog. *Clin. Oral Impl. Res.*, v. 19, n.4 , p.329-334, 2008.
5. Norton MR, Odell EW, Thompson ID, Cook RJ. Efficacy of bovine bone mineral for alveolar augmentation: A human histologic study. *Clin Oral Implants Res.* 2003;14:775-83.
6. ALVES, L.C. Avaliação histomorfométrica do reparo ósseo de área enxertada com osso autógeno e xenógeno (BONEFILL). Estudo em procedimento de levantamento de soalho de seio maxilares humanos. 2005. 83p. Uberlândia – MG: Fac. de Odontologia da Univ. Federal de Uberlândia – FOUFU.
7. ARAÚJO, M.G. et al. : Lateral ridge augmentation by the use of grafts comprised of autologous bone or a biomaterial. An experiment in the dog. *J Clin Periodontol.* v.29, n. 12 , p.1122-1131, 2002.
8. LINDE, A. et al. Creation of new bone by an osteopromotive membrane technique: an experimental study in rats. *Journal of Oral and Maxillofacial Surgery.* v. 51, n. 8, p.892-897, 1993.
9. MARDAS, N. et al. Bone and suture regeneration in calvarial defects by e-PTFE membranes and desmineralized bone matrix and the impact on calvarial growth: an experimental study in the rat. *J. Craniofac. Surg.*, v.13, n.3, p.453-62, 2002.
10. RUBIRA-BULLEN, I. R. F.; ESCARPINATI, M. C.; SCHIABEL, H.; VIEIRA, M.A. C.; RUBIRA, C. M. F.; LAURIS, J. R. P. Digitizing radiographic films: a simple way to evaluate indirect digital images. *J Appl Oral Sci.* v. 15, n. 1, p. 14-7, 2007.
11. DAHLIN, C.; ALBERIUS, P.; LINDE, A. Osteopromotion for cranio-plasty. An experimental study in rats using a membrane technique. *J Neurosurg.* v. 74, n.3 , p. 487-491, 1991
12. Dongieux JW, Block MS, Morris G, Gardiner D, Dean K. The effect of different membranes on onlay bone graft success in the dog mandible. *Oral Surg Oral Med Oral Pathol Oral Radiol Endod.* 1998;86:145-51.
13. Peetz M. Characterization of xenogeneic bone material. In: Boyne PJ, Osseous reconstruction of the maxilla and mandible: surgical techniques using titanium mesh and bone mineral. Chicago: Quintessence Publishing Co. Inc; 1997. p. 87-100.
14. Zhou X, Zhang Z, Li S, Bai Y, Xu H. Osteoconduction of different sizes of anorganic bone particles in a model of guided bone regeneration. *Br J Oral Maxillofac Surg.* 2011;49:37-41.
15. Mariorana, C; Santoro, F; Rabagliati, M; Salina, S. Evaluation of the use of iliac cancellous bone and anorganic bovine bone in the reconstruction of the atrophic maxilla with titanium mesh: a clinical and histologic investigation. *Int J Oral Maxillofac Imp.* 2001; 16(3): 427 - 432
16. Von Arx; Kurt B. Implant placement and simultaneous peri-implant bone grafting using a micro titanium mesh for graft stabilization. *Int J Periodontics Restorative Dent.* 1988 Apr; 18(2): 117-27
17. Louis, P.J., Gutta, R., Said-Al-Naief, N., Bartolucci, A.A. Reconstruction of the Maxilla and Mandible With Particulate Bone Graft and Titanium Mesh for Implant Placement. *J Oral Maxillofac Surg.* 2008 Feb; 66 (2): 235-245

Recibido Septiembre 2015
Aceptado Noviembre 2015