



O uso de parafusos tenda e malha de titânio customizada nas cirurgias de regenerações ósseas guiadas verticais

The use of tent screw and customized titanium mesh in vertical guided bone regeneration surgery

Fábio Shiniti Mizutani¹
 Danilo Lazari Ciotti²
 Danilo Maeda Reino³
 Marcelo De Faveri⁴

RESUMO

O objetivo deste trabalho foi relatar o uso do Parafuso Tenda DM® e as malhas de titânio customizadas em procedimentos de regeneração óssea vertical. Os parafusos tenda são artefatos cirúrgicos que auxiliam na manutenção do espaço para a regeneração óssea, servindo como suporte para as membranas, além de servirem como agentes de fixação e estabilização das mesmas. O Parafuso Tenda DM® é um conjunto constituído por um parafuso âncora, auto rosqueável, polido, com corpo de formato ligeiramente cônico. Possui encaixe para chave de inserção no formato quadrado e tem uma rosca interna para receber um parafuso de cobertura que estabiliza a membrana facilmente, auxiliando na manutenção de espaço para a regeneração óssea. Este trabalho relata o uso do parafuso tenda e da malha de titânio customizada num procedimento de aumento ósseo vertical e horizontal simultâneos. O acompanhamento tomográfico de seis meses demonstra uma excelente estabilidade do conjunto, sem intercorrências nos tecidos moles.

Descritores: regeneração óssea guiada, biomateriais, parafuso tenda, malha de titânio.

ABSTRACT

The aim of this study was to report the use of the DM Tent Screw® and customized titanium mesh in vertical bone regeneration procedures. Tent screws are surgical devices that help maintain space for bone regeneration, supporting the membranes, as well as serving as fixation and stabilization agents. The DM Tent Screw® is a set made up of a self-tapping, polished, slightly tapered body anchor bolt. It has square shaped insert wrench and has an internal thread to receive a cover screw that stabilizes the membrane easily assisting in

¹ Me. e Dr. em Implantodontia – SLMandic, Prof. do Mestrado em Periodontia – SLMandic

² Me. em Periodontia e Dr. em Prótese Dentária – UNICAMP, Coord. do mestrado em Periodontia – SLMandic.

³ Me. e Dr. em Periodontia – USP.

⁴ Me. e Dr. em Periodontia – UNG, Prof. de Periodontia e Implantodontia – UNG e ABO-SP.

E-mail do autor: fsmizutani@hotmail.com

Como citar este artigo:

Mizutani FS, Ciotti DL, Reino DM, Faveri M. O uso de parafusos tenda e malha de titânio customizada nas cirurgias de regenerações ósseas guiadas verticais. Full Dent. Sci. 2019; 11(41):15-22.
 DOI: 10.24077/2019;1141-CIT1522

maintaining space for bone regeneration. This paper reports the use of the tent screw and the customized titanium mesh in a simultaneous vertical and horizontal bone augmentation procedure. Six-month tomographic follow-up demonstrates excellent surgical stability with no soft tissue complications.

Descriptors: guided bone regeneration, biomaterials, tent screw, titanium mesh

INTRODUÇÃO

A regeneração óssea vertical tem se constituído como um dos maiores desafios na Odontologia re-constructiva. Várias técnicas cirúrgicas e biomateriais foram desenvolvidas para possibilitar a colocação bem-sucedida de implantes dentários no osso alveolar reabsorvido¹. Embora os estudos *in vivo* tenham relatado resultados promissores, os procedimentos de aumento ósseo vertical apresentam uma alta taxa de falhas na prática clínica^{2,3}. As principais razões para a falha são o aumento ósseo inadequado, como resultado da obstrução dos tecidos moles, e do encolhimento do enxerto devido ao suprimento insuficiente de sangue. A formação de tecido de granulação e a falta de formação adequada ao calo ósseo são geralmente causadas por instabilidade do enxerto, exposição do material do enxerto ao ambiente bucal e infecção⁴. A vascularização insuficiente ou retardada do enxerto muitas vezes leva a uma incompatibilidade entre o fluxo sanguíneo e o acoplamento de reabsorção/formação óssea, o que pode resultar em aumento ósseo imprevisível⁵.

A técnica de regeneração óssea guiada vertical auxiliada por parafuso tenda requer uma membrana ou barreira que cubra um parafuso de fixação e um enxerto ósseo misto (autólogo + heterólogo) de preferên-

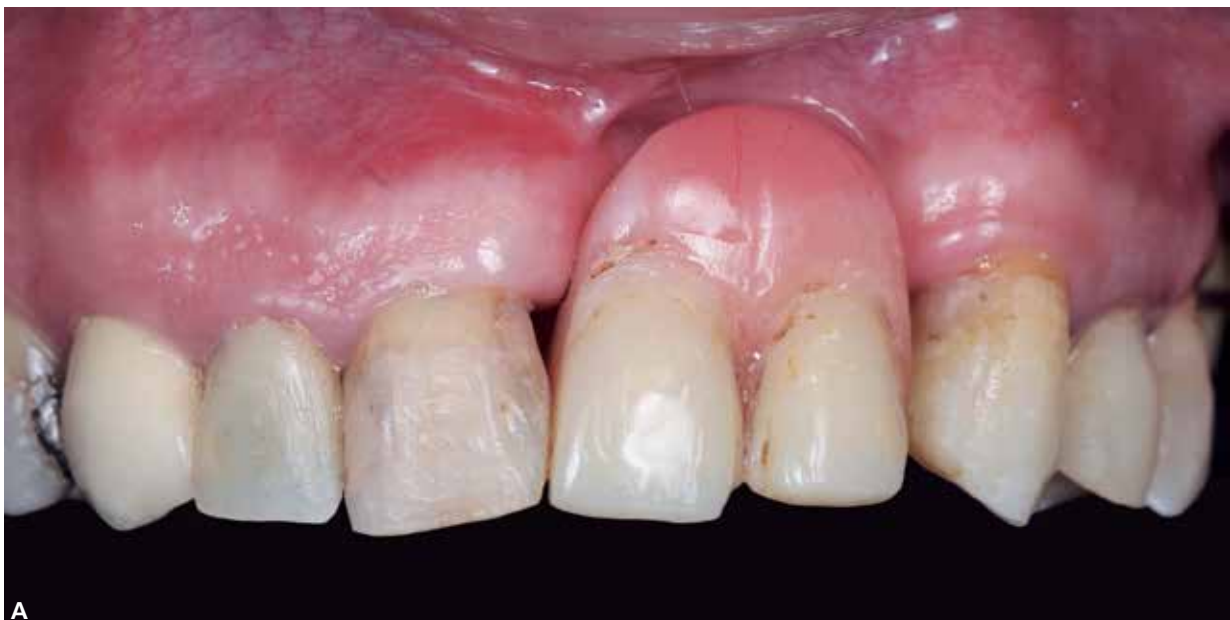cia. A membrana deve ser fixada com pinos de metal e coberta por um retalho livre de tensão para evitar a exposição durante o período de cicatrização^{4,6}.

Dentro de possibilidades de aumento volumétrico, as posições de pico ósseo proximais (mesial e distal) da crista alveolar edêntula atrófica são normalmente consideradas os limites verticais do potencial regenerativo do defeito. Um procedimento de regeneração bem planejado e bem executado não deve exceder esse nível^{5,7}.

Este trabalho relata o uso de um suporte vertical para manutenção de espaço para o crescimento ósseo nas cirurgias de regeneração óssea guiada.

RELATO DE CASO

O paciente C.P.S., gênero masculino, 45 anos de idade, caucasiano, compareceu ao consultório odontológico apresentando um rebordo parcialmente atrófico, com perda óssea vertical e horizontal, decorrente de longo período de edentulismo, trauma como etiologia de perda dental, e trauma de pressão da prótese removível (Figura 1A-E). Foi solicitada tomografia computadorizada da região para avaliação, levantamento de necessidades e planejamento cirúrgico.



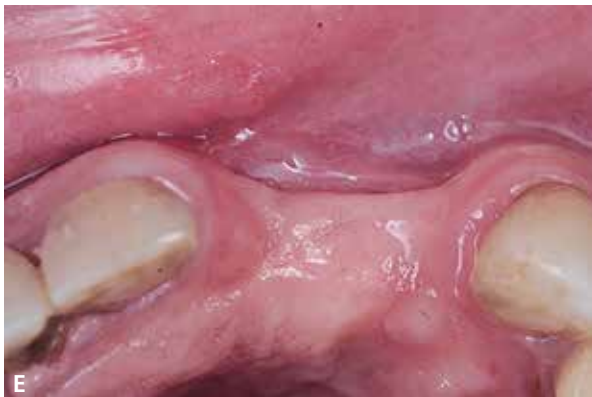
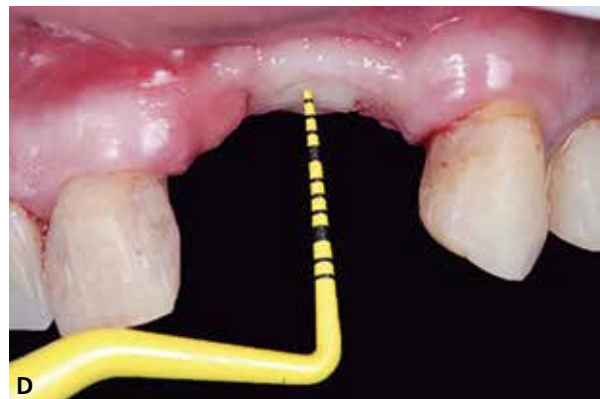
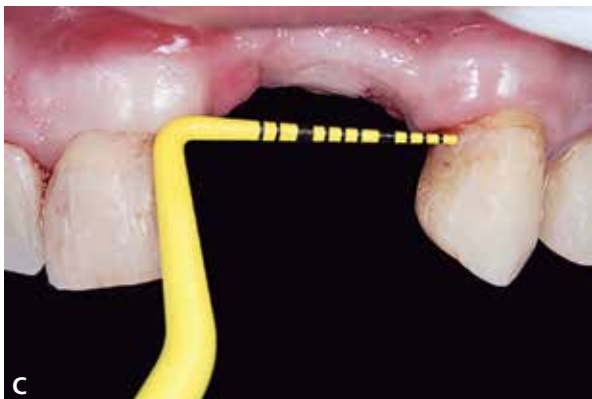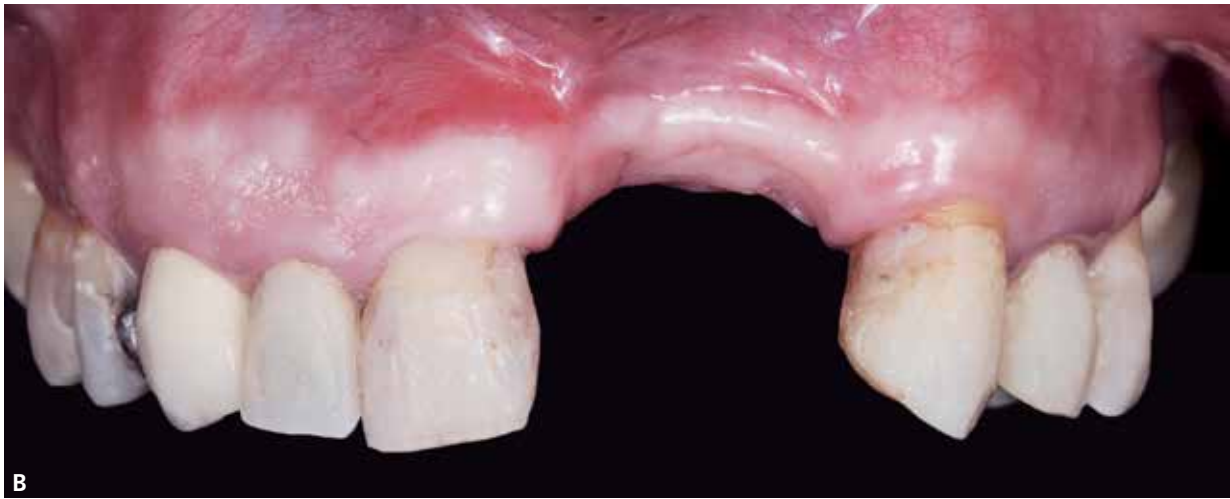Figura 1 (A-E) – **A)** Imagem do maxilar ao exame clínico com prótese em posição, **B)** imagem do maxilar ao exame clínico sem a prótese, **C)** quantificação horizontal do defeito, **D)** quantificação vertical do defeito, **E)** vista oclusal do defeito.

A avaliação do exame trouxe identificação da presença de grande deformidade do rebordo, com aparente diminuição de volume ósseo no sentido vertical e horizontal. Continuando análise, a quantificação de

osso não permitia a instalação de implante dentro de um envelope protético adequado, dessa forma, levando ao planejamento de um enxerto prévio ao procedimento de implantes e reabilitação (Figura 2).

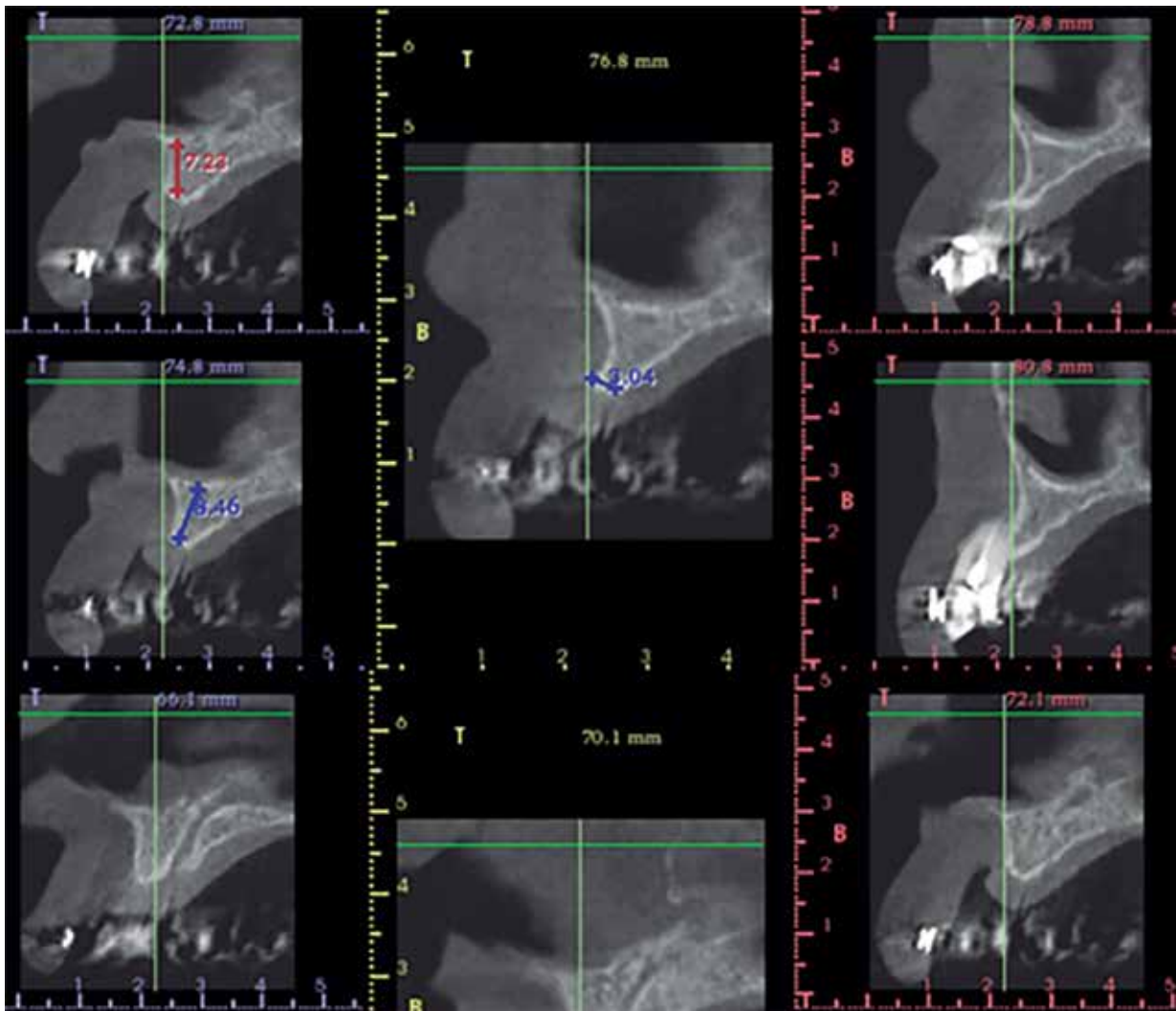


Figura 2 – Corte tomográfico para dimensionamento do rebordo.

O planejamento adotado para a condução deste caso foi o uso de um Parafuso de Tenda DM (Bionnovation Biomedical – Bauru – SP), matriz mineralizada bovina (Bonefill Porous Média – Bionnovation Biomedical – Bauru – SP), malha de titânio customizada (Surgitime Titânio 3DF – Bionnovation Biomedical), matriz dérmica

acelular (Mucoderm – Straumann – Alemanha).

Uma incisão levemente vestibular em relação ao centro da área queratinizada do rebordo foi executada, juntamente com duas incisões de alívio e um rebatimento de mucosa total foi executado (Figura 3A-B).

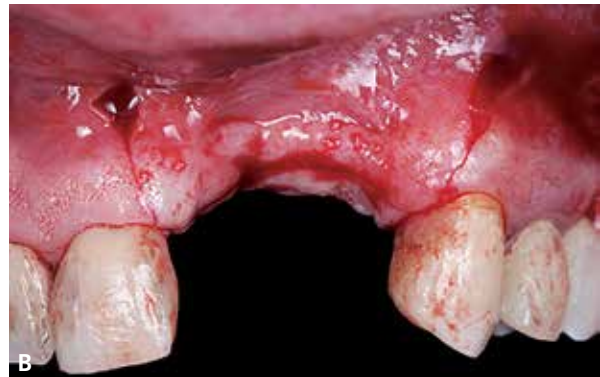
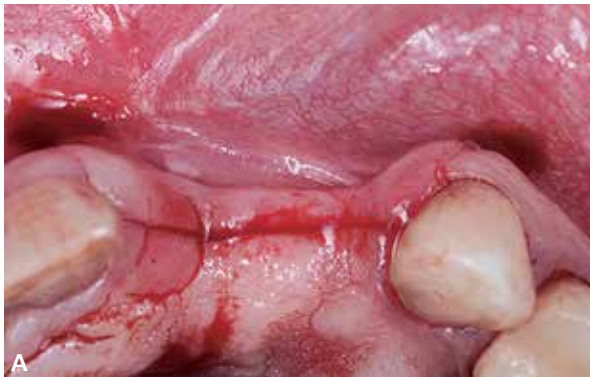
Figura 3 (A-B) – **A)** Incisão principal em crista, levemente vestibular. **B)** Incisão relaxante.

Um retalho total foi elevado, sem danificar os tecidos moles para que o fechamento e reparo adequados possam evoluir no pós-cirúrgico. Na sequência, perfurações no osso cortical foram executadas para a promoção de sangramento e futura vascularização

do enxerto, e foi inserido o parafuso tenda no sentido axial do rebordo, deixando a cabeça para fora do osso, o que vai garantir a estabilidade do osso e membrana na área. (Figura 4A-B).

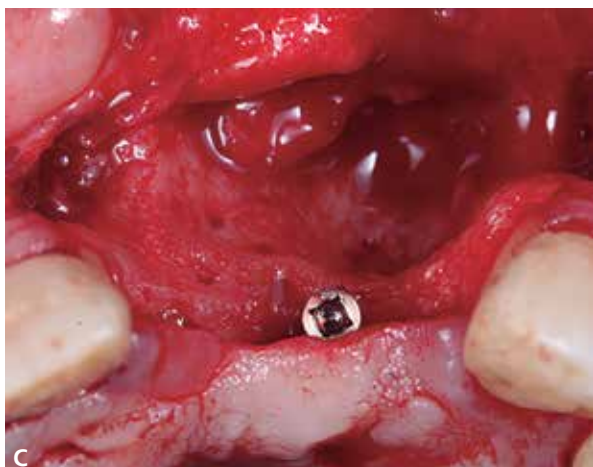
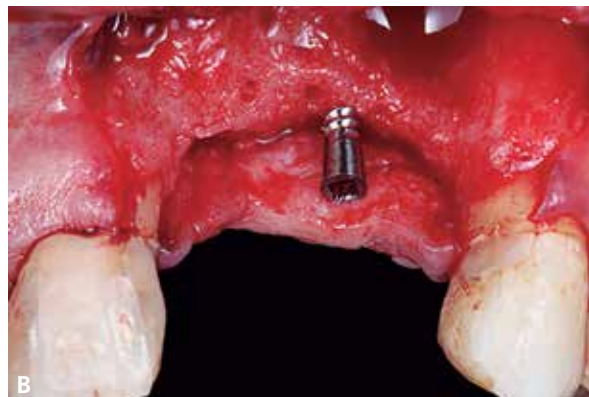
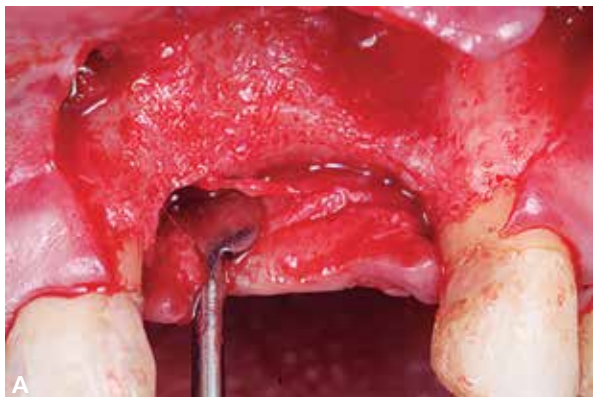
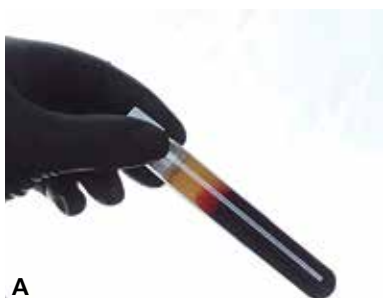

Figura 4 (A-C) – A) Elevação cuidadosa de retalho, **B)** decorticalização e instalação de Parafuso Tenda DM®. Observa-se a altura de inserção do parafuso, deixando cabeça para fora do osso na altura planejada para aumento ósseo. **C)** Vista oclusal do defeito ósseo, decorticalização e eixo de inserção do parafuso tenda.

Membranas de L-PRF foram obtidas através da centrifugação de sangue periférico venoso coletado. Foram obtidas 2 fases distintas do concentrado leucoplaquetário. Uma para preparo aglutinado do enxerto ósseo, e outra para a formação de membranas para recobrimento da barreira. O enxerto ósseo foi então

posicionado sobre a área receptora previamente preparada, e sobre ele, foi posicionado uma malha de titânio customizada para a contenção do enxerto, fixada na cabeça do parafuso tenda, para a estabilização de todo o conjunto. (Figuras 5 a 5C).



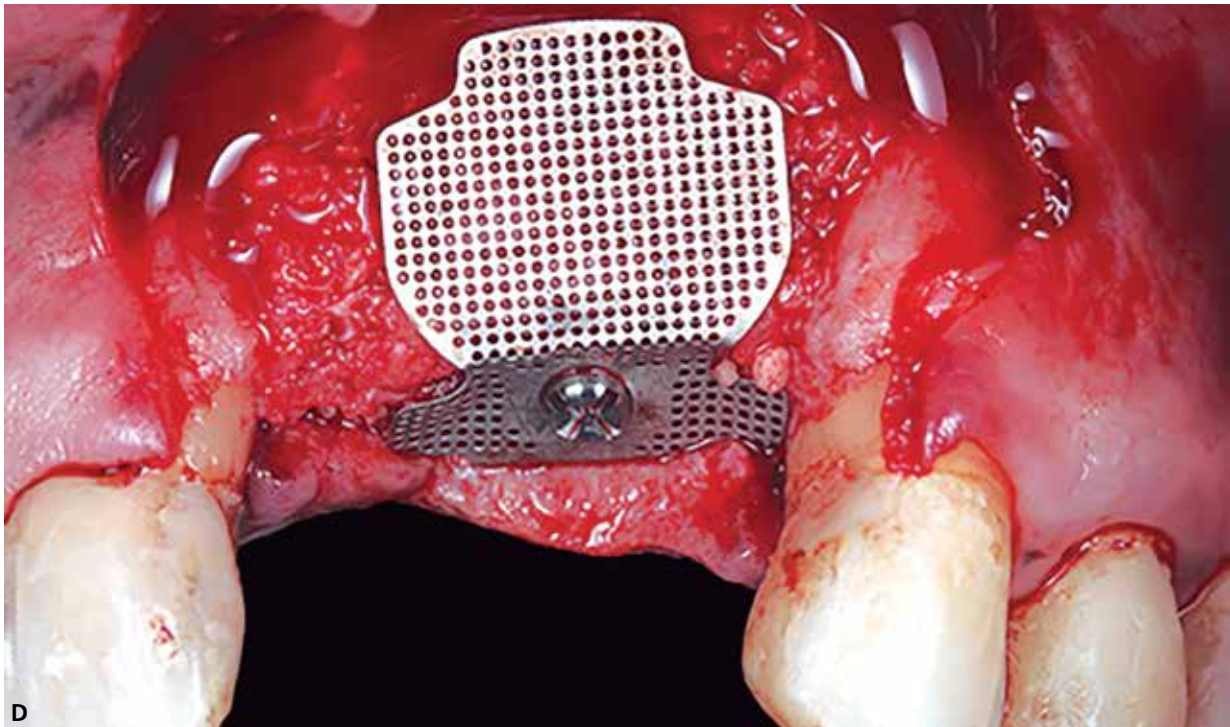
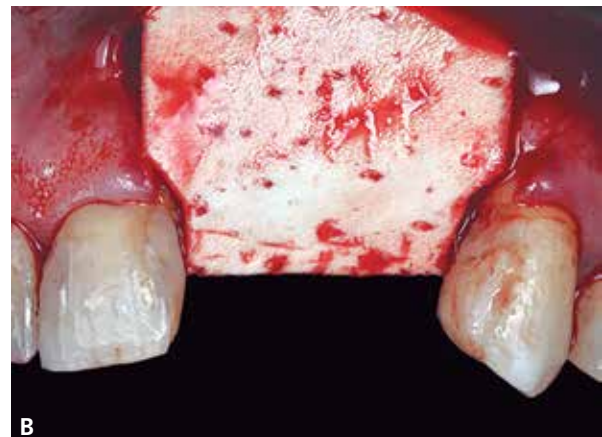
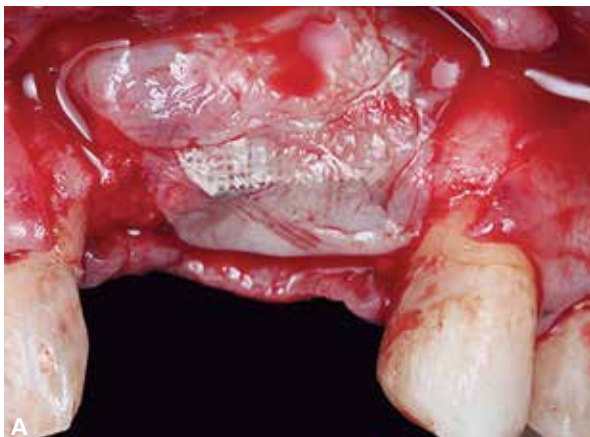
Figura 5 (A-D) – **A)** Obtenção do concentrado leucoplaquetário por centrifugação de sangue periférico venoso. **B)** Separação da fase plasmática da fase sedimentar. **C)** Obtenção do enxerto ósseo aglutinado ao gel plaquetário. **D)** Fixação da malha de titânio customizada ao parafuso tenda, para estabilização e contenção do enxerto ósseo.

Certificado que tudo está bem estabilizado, foram colocadas as membranas de LPRF sobre a malha de titânio e sobre esta, uma matriz dérmica acelular (Mucoderm® – Straumann – Alemanha), com finalidade de melhorar a disponibilidade de tecidos moles no defeito peri-implantar. Suturas de contenção por técnica de colchoeiro horizontal e de aproximação simples foram

executadas, produzindo um fechamento primário adequado e livre de tensões, para a produção de um pós-operatório mais previsível (Figura 6A-D).

Decorridos seis meses pós-cirúrgico, foi solicitado uma tomografia volumétrica computadorizada da região enxertada, com o objetivo de se verificar o índice de aumento conseguido com o enxerto (Figura 7).



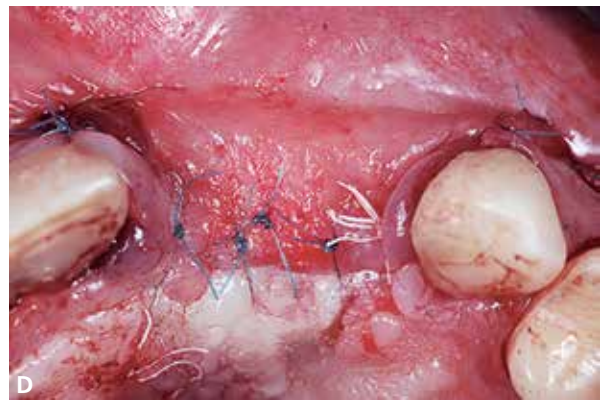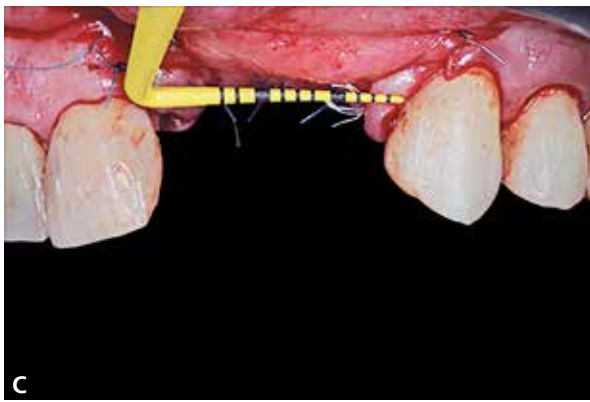


Figura 6 (A-D) – **A)** Membranas de LPRF colocadas sobre a malha de titânio. **B)** Matriz dérmica acelular. **C)** Fechamento primário de todo enxerto. **D)** Observação das suturas e do fechamento dos tecidos.

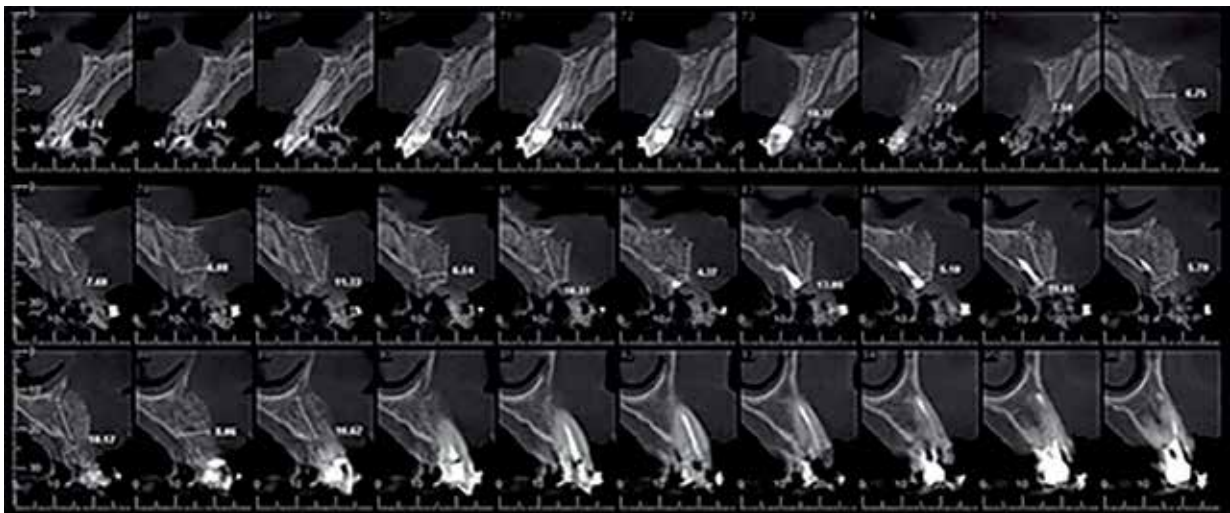


Figura 7 – Cortes tomográficos demonstrando disponibilidade óssea e quantificando volume conquistado com a cirurgia.

DISCUSSÃO

Na cavidade oral, dois aspectos locais específicos impõem dificuldades na criação e manutenção do espaço onde se pretende a regeneração óssea. Um é o padrão de perda óssea que geralmente gera defeitos ósseos não autocontidos, cobertos por tecidos moles, músculos e/ou próteses que entrariam em colapso no local do enxerto, se não fossem suportados. O segundo é a taxa de rotatividade relativamente alta de tecidos moles durante a cicatrização da mucosa oral, que ocuparia o espaço para a regeneração óssea se barreiras não fossem usadas^{1,7,8,9}. Portanto, em grandes defeitos, membranas e barreiras são usadas em combinação com materiais de enxerto para permitir a migração de osteoblastos e o crescimento de vasos sanguíneos de tecidos osteogênicos adjacentes^{2,3,5,10}. Para aumentar o suporte mecânico e a estabilidade das membranas, são utilizados parafusos de fixação, membranas reforçadas

com titânio ou malhas de titânio em conjunto com materiais de enxerto^{3,4,6,10}. A taxa relativamente lenta de reabsorção do enxerto também contribui para a manutenção do espaço^{7,8,11,12,13}.

Um fator prognóstico importante para o sucesso da ROG é a configuração do defeito⁵. A largura do vão desdentado, o número de paredes ósseas intactas e o componente horizontal e vertical do defeito são fatores críticos que afetam o sucesso dos procedimentos de ROG^{1,3,5,7,12}. Um defeito unitário no local pode ser aumentado de forma previsível com o ROG^{11,13}, enquanto defeitos maiores envolvendo vários dentes ausentes são muito mais difíceis devido à baixa estabilidade do enxerto durante uma ampla extensão^{9,10,12}. Defeitos amplos horizontais ou verticais devem possuir um pilar que diminua o vão da área desdentada. Esses pilares auxiliam na diminuição da flexão da área, auxiliando

no mecanismo de estabilização dos enxertos, favorecendo a qualidade do calo ósseo e vascularização. Tal mecanismo pode ser alcançado com os parafusos tenda^{3,4,6,9,10}.

Outra variável importante na avaliação de um defeito é o número de paredes ósseas⁵. Deve-se atentar sempre que os enxertos de partículas tendem a migrar em defeitos maiores devido à maior reflexão do retalho⁹. Defeitos com três ou quatro paredes intactas têm melhor contenção de enxerto e potencial osteogênico do que defeitos de duas ou três paredes. Para esses defeitos, barreiras com força estrutural como as malhas de titânio, ou membranas reforçadas, poderiam ser bem indicadas^{1,3,5,9}. A regeneração óssea através de preservação do alvéolo é mais previsível do que a realizada em locais onde a parede bucal foi perdida^{8,11,13}, onde a mesma passa a ter a indicação de um pilar de sustentação.

CONCLUSÃO

A utilização do Parafuso Tenda DM[®] e da malha de titânio customizada nos procedimentos de regeneração óssea é previsível e auxilia no mecanismo de estabilização dos enxertos e membrana. Além disso, a técnica de tenda auxilia na criação do espaço, possibilitando o aumento de volume ósseo horizontal e verticalmente, possibilitando a instalação de implantes dentro de um melhor posicionamento protético.

REFERÊNCIAS

1. Le B, Rohrer MD, Prasad HS. Screw "Tent-Pole" Grafting Technique for Reconstruction of Large Vertical Alveolar Ridge Defects Using Human Mineralized Allograft for Implant Site Preparation. *J Oral Maxillofac Surg.* 2010; 68:428-435.
2. Mizutani FS, Nagem Filho H, Valiense H, Carbonari MJ, Campi Júnior L. Aumento do rebordo alveolar por matriz óssea indutora. *FULL Dentistry in Science.* 2010; 1:112-116.
3. Plonka AB, Urban IA, Wang HL. Decision tree for vertical ridge augmentation. *Int J Periodontics Restorative Dent.* 2018;38:269-275. Doi: 10.11607/prd.3280
4. Tigura SR, Nidhi RS, Roca AL, Sullivan A, Pascuzzi J, Drew HJ. Space Maintenance Using Tenting Screws in Atrophic Extraction Sockets. *Journal of Oral Implantology.* DOI: 10.1563/aaid-joi-D-15-00048.
5. Mizutani FS, Ciotti DL, Reino DM, Faveri M. Como selecionar e como combinar corretamente as membranas e enxertos para as cirurgias de regeneração óssea em Implantodontia: um guia para a tomada de decisões. *Full Dent. Sci.* 2019; 10(40):16-19. DOI: 10.24077/2019;1040-1619
6. Simion M, Ferrantino L, Idotta E, Maglione M. The Association of Guided Bone Regeneration and Enamel Matrix Derivative for Suprabony Reconstruction in the Esthetic Area: A Case Report. *Int J Periodontics Restorative Dent* 2015; 35:767-772. doi: 10.11607/prd.2297
7. Jensen S, Terheyden H. Bone augmentation procedures in localized defects in the alveolar ridge: clinical results with different bone grafts and bone-substitute materials. *Int J Oral Maxillofac Implants* 24:218-236, 2009.
8. Jensen S, Bosshardt D, Gruber R, Buser D: Long-term stability of contour augmentation in the esthetic zone. Histologic and histomorphometric evaluation of 12 human biopsies 14 to 80 months after augmentation, *J Periodontol* 10:1-15, 2014.
9. Marx R, Shellenberger T, Wimsatt J, Correa P. Severely resorbed mandible: predictable reconstruction with soft tissue matrix expansion (tent pole) grafts, *J Oral Maxillofac Surg* 60(8):878-888, 2002.
10. Sheikh Z, Sima C, Glogauer M. Bone Replacement Materials and Techniques Used for Achieving Vertical Alveolar Bone Augmentation. *Materials* 2015, 8, 2953-2993; doi:10.3390/ma8062953.
11. Covani U, et al. Bucco-lingual crestal bone changes after immediate and delayed implant placement. *J Periodontol* 75(12):1605-1612, 2004.
12. Louis P, Gutta R, Saidalnaief N, Bartolucci A. Reconstruction of the maxilla and mandible with particulate bone graft and titanium mesh for implant placement. *J Oral Maxillofac Surg* 66:235-245, 2008.
13. Mizutani FS, Ciotti DL, Reino DM, Faveri M. Abordagem regenerativa do osso alveolar pós-extração com o uso da folha laminada de titânio anodizado – Titanio Seal[®]. *Full Dent. Sci.* 2018; 10(37):21-34.