



Colocación de implantes dentales en maxilar atrófico con técnica de cresta dividida y expansión del reborde

Placement of dental implants in atrophic jaw with divided crest and ridge expansion technique

Juan Reyes Doimi,* Guillermo Mauricio Aguirre Balseca,[§] André Caceres La Torre*

RESUMEN

Este reporte de caso describe la colocación de implantes dentales en un paciente con antecedente del hábito de fumar y que presenta periodontitis crónica severa y atrofia maxilar con deficiencia de volumen óseo en sentido horizontal. Simultáneamente a la colocación de implantes se utilizó la técnica de cresta dividida, expansión del reborde y colocación de injerto óseo bovino. Después de seis meses, se observó la oseointegración de todos los implantes y se procedió a la confección de la prótesis implantosoportada de tipo híbrida (anclaje óseo completo). Finalmente, se realizó el seguimiento del caso durante un periodo de 18 meses sin observar complicaciones y con un resultado funcional y estético satisfactorio para el paciente.

ABSTRACT

The present case report describes placement of tooth implants in a patient with history of smoking, exhibiting severe, chronic periodontitis and maxillary atrophy with horizontal bone volume deficiency. Simultaneously to implant placement, the technique of divided crest, ridge expansion and bovine bone graft placement was used. After six months, bone integration of all implants was observed and a hybrid, implant-supported prosthesis was manufactured (full bone anchorage). Finally the case was followed for 18 months without observing any complications, and with satisfactory functional and esthetic results for the patient.

Palabras clave: Técnica de expansión crestal, expansión de reborde óseo, aumento de reborde.

Key words: Crest expansion technique, bone ridge expansion, ridge increase.

INTRODUCCIÓN

Uno de los principales criterios para la selección de un paciente candidato a colocarse implantes dentales, es la disponibilidad de volumen óseo.^{1,2} La literatura refiere que las dimensiones óseas mínimas requeridas para la colocación de implantes deberían ser 5 mm de ancho (buco-palatino/lingual) y entre 7 y 10 mm de altura.^{3,4} Sin embargo, en la práctica existe un gran número de pacientes con requerimientos de implantes dentales que no presentan las condiciones óseas ideales. Entre estas condiciones, la más frecuente es el volumen óseo insuficiente que puede ser debido a la atrofia del reborde alveolar por la ausencia de piezas dentarias, por enfermedad periodontal y como secuela de alguna patología o trauma. Estas condiciones óseas insuficientes son denominadas deformidades del reborde alveolar y se han clasificado de acuerdo con su morfología.⁵ Según esta clasificación, la clase I consiste en la pérdida de hueso en sentido buco-lingual, la cual presenta resultados más predecibles al aplicar técnicas de incremento de volumen óseo en sentido horizontal.^{6,7} Entre estas técnicas, se

encuentran descritas las técnicas de injertos óseos autógenos,⁸ aloinjertos óseos en bloque⁹ y técnicas de expansión del reborde óseo.¹⁰ Sin embargo, la técnica de injerto óseo en bloque autógeno sigue siendo hasta la actualidad la más utilizada; y es considerada el estándar de oro debido a que ha demostrado resultados satisfactorios a largo plazo.¹¹ Por otra parte, hay que considerar las desventajas que esta técnica presenta; como mayor morbilidad debido a la zona donadora y el tiempo de espera que debe haber previo a la colocación de los implantes.¹² Por el contrario, este artículo tiene como propósito presentar la técnica de

* Profesor de Maestría en Periodoncia, Universidad de San Martín de Porres, Perú.

§ Profesor de la Universidad de Los Hemisferios, Ecuador.

Recibido: febrero 2016.

Aceptado: octubre 2016.

© 2017 Universidad Nacional Autónoma de México, [Facultad de Odontología]. Este es un artículo Open Access bajo la licencia CC BY-NC-ND (<http://creativecommons.org/licenses/by-nc-nd/4.0/>).

Este artículo puede ser consultado en versión completa en <http://www.medigraphic.com/facultadodontologiaunam>

cresta dividida con expansión ósea y colocación de injerto óseo bovino orgánico como alternativa para la rehabilitación en un caso de atrofia maxilar realizado en la Clínica Odontológica de la Universidad de Los Hemisferios, Quito-Ecuador.

REPORTE DE CASO

Paciente

El paciente de sexo masculino de 55 años de edad en aparente buen estado general acude a la Clínica Odontológica de la Universidad de Los Hemisferios, Quito-Ecuador; requiriendo la confección de una prótesis para el maxilar superior, además el paciente refería presentar movilidad dental, discomfort al hablar y al masticar. El paciente presenta como antecedentes de consideración: hipertensión arterial controlada y el hábito de fumar más de 10 cigarrillos por día.

Examen clínico

Al examen intraoral se observó ausencia de la mayoría de las piezas dentarias en el maxilar superior, extrusión de piezas dentarias, movilidad dental, presencia de abundante placa y cálculo dental, presencia de bolsas periodontales mayores a 7 mm, caries dental, recesiones gingivales múltiples y una evidente atrofia del reborde alveolar superior que afecta a la estética facial del paciente.

Examen radiográfico

A la evaluación radiográfica se observó reabsorción ósea horizontal generalizada, neumatización de ambos senos maxilares, lesión cariosa en pieza 1.3, lesiones radiolúcidas a nivel del periápice de piezas 1.3, 1.4, 2.6 y 4.4 (*Figura 1*).

Diagnóstico

Mediante la información obtenida en el examen clínico y radiográfico se determinaron los siguientes diagnósticos: periodontitis crónica generalizada severa, caries en pieza 1.3, abscesos dentales en piezas 1.3, 1.4, 2.6 y 4.4; y edentulismo parcial superior e inferior con atrofia del reborde alveolar superior neumatización de seno maxilar bilateral.

Evaluación tomográfica

Se indicó una tomografía computarizada Cone Beam para evaluar la disponibilidad ósea remanente con finalidad de colocar implantes. A la evaluación

se evidenció que en el maxilar superior, a pesar de la reabsorción ósea generalizada, se encontró cantidad ósea suficiente para la colocación de implantes en sentido coronoapical. Por el contrario, en sentido bucopalatino no se encontró la cantidad ósea suficiente para una colocación de implantes de manera convencional (*Figura 2*). Por tal motivo, este maxilar correspondería a la clase III de deformidades de los rebordes alveolares de Seibert, por lo cual es necesario realizar procedimientos quirúrgicos adicionales que permitan la colocación mínima de seis implantes.

En cuanto al maxilar inferior, se evidenció un defecto óseo que compromete los aspectos vestibulares y linguales del hueso remanente a nivel de la pieza 4.2. Sin embargo, se encontró cantidad ósea suficiente para la colocación de cuatro implantes en la zona interforamen.

Tratamiento

Debido a la condición de fumador pesado del paciente y al estado periodontal de las piezas se realizaron los siguientes procedimientos: se indicó al paciente suspender el hábito de fumar para continuar con el tratamiento, se realizó instrucción de higiene oral, raspado y alisado radicular, exodoncia de todas las piezas dentarias superiores e inferiores y confección de prótesis provisionales.

Seguidamente se planificó la colocación de seis implantes para el maxilar y cuatro implantes para el maxilar inferior para posteriormente ser rehabilitados mediante prótesis implantosoportadas (anclaje óseo completo).

Procedimiento quirúrgico

Maxilar superior

El paciente recibió 1 g de amoxicilina vía oral, 4 mg de dexametasona y 60 mg de ketorolaco vía intramuscu-

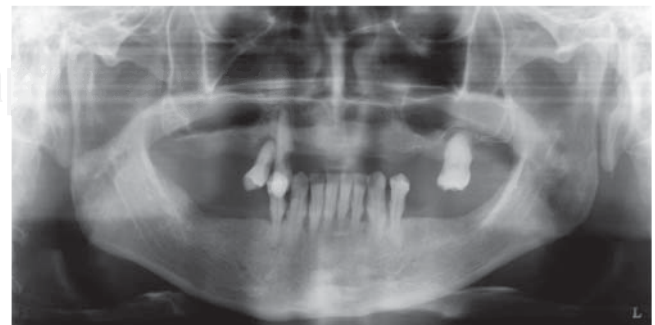

Figura 1. Reabsorción ósea horizontal generalizada, junto con neumatización de los senos maxilares bilateral.

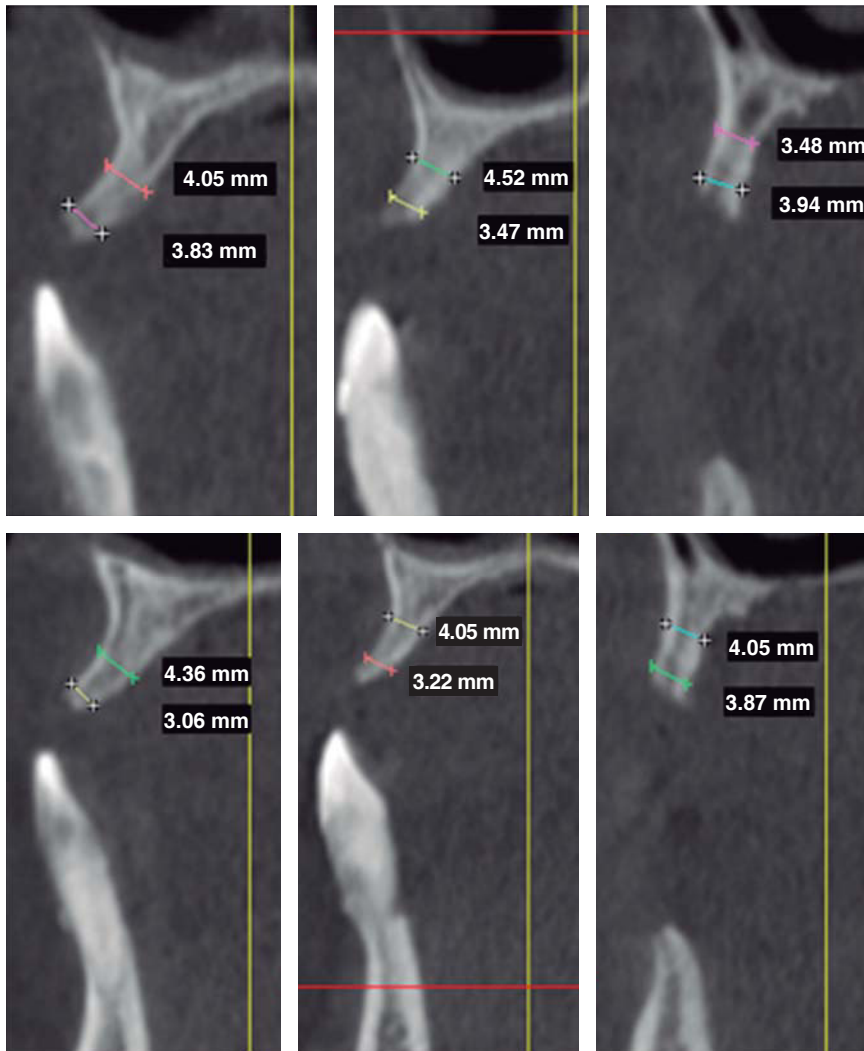


Figura 2.

La CBCT mostrando reabsorción ósea horizontal generalizada, aunque verticalmente, suficiente hueso encontrado en sentido apicocoronal. De izquierda a derecha superior: área de la pieza # 1.1, 1.2 y 1.4. De izquierda a derecha inferior: piezas # 2.1, 2.2 y 2.4.

lar media hora previa a la cirugía. Se realizó la asepsia intraoral con clorhexidina al 0.12% y la asepsia extraoral con yodopovidona. La cirugía se realizó bajo anestesia local (lidocaína al 2% con epinefrina 1:100,000).

Se realizó una incisión supracrestal a espesor total, elevación del colgajo mucoperióstico exponiendo la tabla ósea hasta 4 mm de la cima de la cresta hacia vestibular y desde ese punto se dividió el colgajo a espesor parcial (*Figura 3*). Luego se marcaron los puntos de impacto en los sitios designados según la guía quirúrgica para la colocación de los implantes y se iniciaron las perforaciones con una fresa de 1.6 mm de diámetro para determinar el eje y profundidad deseada para los implantes. Luego se procedió a crear un surco a nivel crestal con un disco de diamante rompiendo el hueso cortical para crear el acceso a los escoplos al hueso esponjoso y con éstos se procede a separar las tablas óseas hasta llegar a una profundidad de 5 mm (*Figuras*

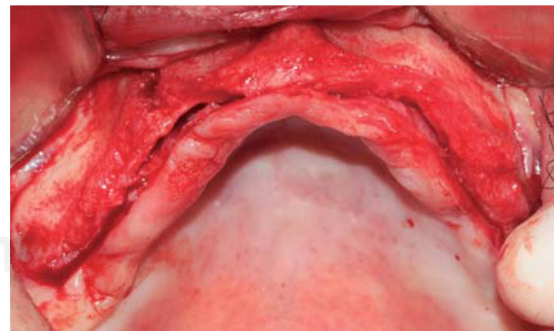


Figura 3. Vista oclusal del levantamiento de colgajo mucoperióstico exponiendo el hueso vestibular.

4 y 5). Seguidamente, se continuaron las perforaciones con una fresa de 2.0 mm de diámetro (*Figura 6*) y se realizó la expansión de la tabla vestibular creando una fractura en tallo verde con los expansores hasta al-

canzar el diámetro del lecho óseo suficiente para poder utilizar la última fresa de 3.2 mm de diámetro (Figuras 7 y 8). Posteriormente, se colocaron los implantes a una velocidad de 25 rpm y a un torque de 35 Ncm (Figuras 9 y 10). Seguido de esto, se colocó un injerto óseo bovino particulado (Bonefill® Bionnovation Biomedical, Sao Paulo-Brazil), con la finalidad de preservar la integridad de las tablas óseas vestibulares (Figura 11). Todos estos procedimientos, se realizaron de la misma manera para la colocación de los seis implantes. Finalmente, se suturó con nylon monofilamento 5/0.

Maxilar inferior

Para esta cirugía, el paciente recibió la misma preparación prequirúrgica que se utilizó para el maxilar superior. Se inició con una incisión intrasulcular a nivel de todas las piezas dentarias y se elevó el colgajo mucoperióstico. Luego se realizó la remoción de las piezas dentarias y tejido de granulación adyacente,

tratando de preservar todo el remanente óseo posible. A continuación, se realizó la regularización y remodelado del reborde óseo utilizando fresas multilaminadas con abundante irrigación. Seguidamente, se inician las

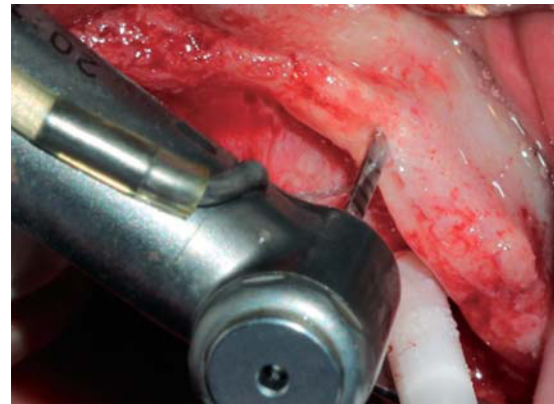


Figura 6. Preparación del hueso utilizando una fresa de 2.0 mm de diámetro.

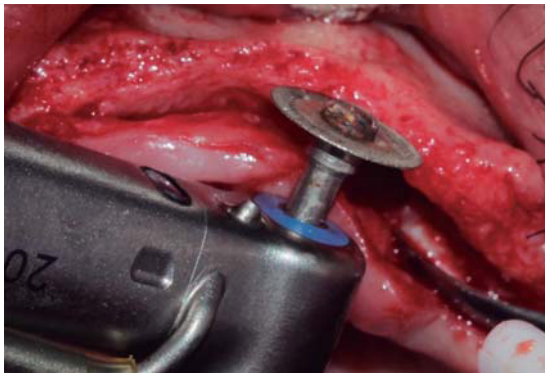


Figura 4. Disco de diamante de 0.5 mm de grosor utilizado para crear el surco crestal atravesando el hueso cortical permitiendo el acceso para el cincel óseo.

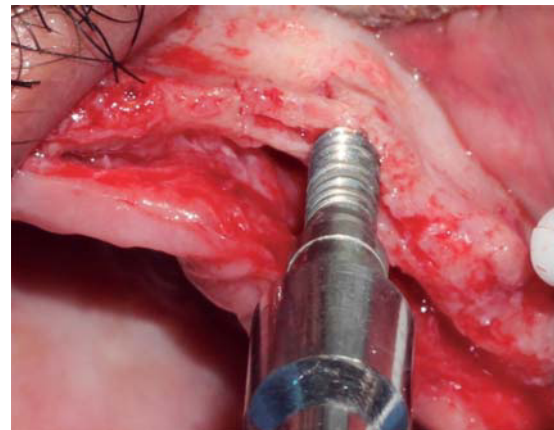


Figura 7. Ensanchamiento óseo utilizando expansores, creando un acceso adecuado para una fresa de mayor diámetro.

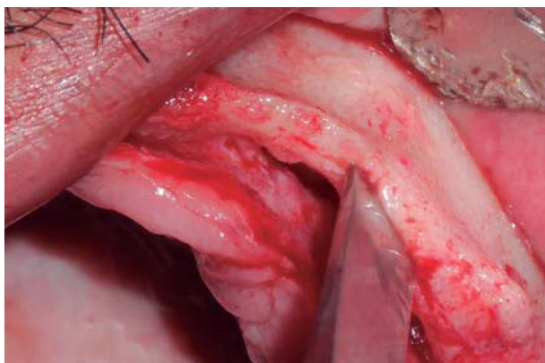


Figura 5. Cincel óseo ingresando a la porción medular, separando el reborde cortical llevando a una fractura en tallo verde.

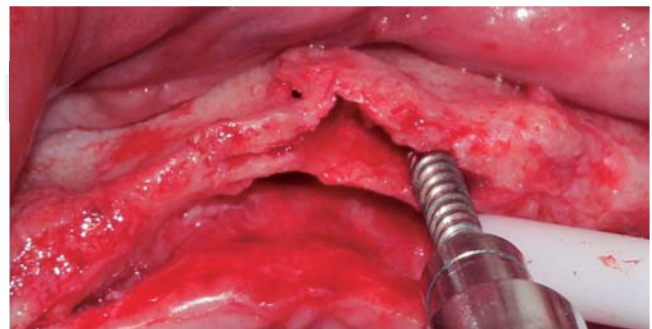


Figura 8. Expansor óseo ubicado distalmente en relación con la preparación previniendo una fractura de la tabla vestibular.

perforaciones en los sitios designados para la colocación de los implantes con una secuencia de fresado convencional. Posteriormente, se colocaron los cuatro implantes ubicando sus plataformas protésicas a un mismo nivel. Debido a la presencia de defectos óseos de dos y tres paredes alrededor de los implantes, se colocó en estos un injerto óseo bovino particulado (Bonefill® Bionnovation Biomedical, Sao Paulo-Brazil). Finalmente, se suturó con nylon monofilamento 5/0.

Medicación postquirúrgica

Amoxicilina 500 mg vía oral cada ocho horas por cinco días.

Ketorolaco 60 mg vía intramuscular cada 12 horas por un día.

Dexametasona 4 mg vía intramuscular cada 12 horas por un día.

Ketorolaco 10 mg vía oral cada ocho horas por tres días.

Colutorios con gluconato de clorhexidina al 0.12%.

Este protocolo fue indicado para los procedimientos quirúrgicos de ambos maxilares.

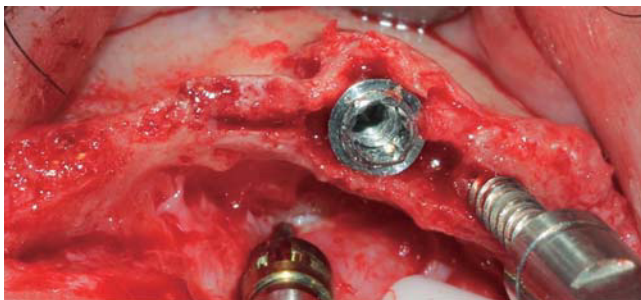


Figura 9. Implante de 3.75 mm de diámetro colocado antes de remover el expansor óseo en distal.

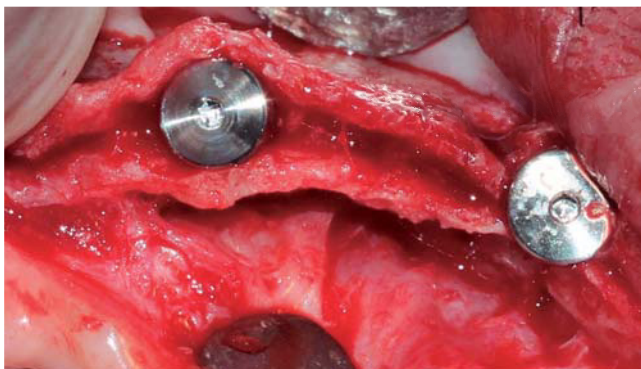


Figura 10. Implantes colocados con 25 RPM y 35 Ncm.

Se realizaron los controles postquirúrgicos a las 24 horas, siete días y 14 días donde no se observaron complicaciones y se retiraron los puntos de sutura.

Después de seis meses se evaluó radiográficamente, observando el tejido óseo periimplantario conservado sin ningún signo que evidencie complicaciones. Seguidamente, se realizó la exposición quirúrgica y colocación de los tornillos de cicatrización, observándose la oseointegración de todos los implantes.

Prótesis implantosoportada

Dos semanas después se inició con la confección de las prótesis implantosoportadas de ambos maxilares. El diseño de ambas prótesis fueron de tipo híbrido (anclaje óseo completo).

Se realizó el seguimiento del caso durante un periodo de 18 meses, sin presentar complicaciones y con un resultado funcional y estético satisfactorio (Figura 12).

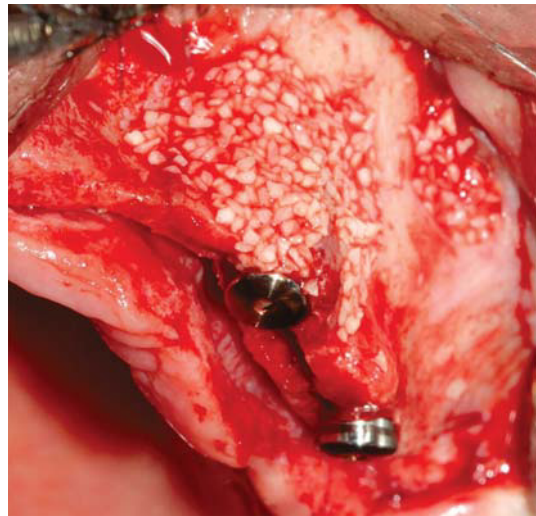


Figura 11. Xenoinjerto bovino particulado colocado en el área vestibular de todos los implantes.

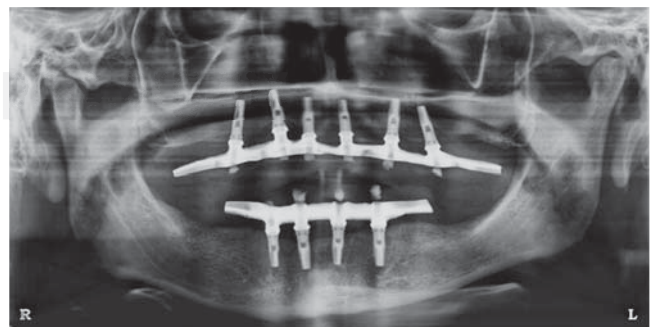


Figura 12. Prótesis implanto soportada instalada en ambos maxilares.

DISCUSIÓN

La técnica de Split-Crest permite la estabilización primaria de implantes dentales en rebordes óseos atrofiados mediante procedimientos de expansión ósea. Esta técnica puede ser indicada como alternativa a procedimientos regenerativos, evitando la morbilidad de un área donante, disminuyendo el número de procedimientos quirúrgicos y el tiempo de tratamiento.¹³ Sin embargo, la morfología del defecto óseo es una consideración importante en la indicación de la técnica. Se requiere de un reborde alveolar compuesto en su mayoría por hueso medular, con base ancha y cresta en forma de filo de cuchillo, con altura ósea suficiente (10 mm como mínimo) y un ancho de entre 3 y 5 mm.^{13,14}

De esta manera, la técnica tiene como objetivo crear un espacio por división de la cresta ósea en dos partes con una fractura longitudinal en tallo verde, permitiendo la inserción y estabilización inmediata de los implantes en la porción más apical no fracturada del reborde óseo.¹⁴ Esta región de hueso intacto en apical debe permitir una preparación de 3 a 4 mm de profundidad como mínimo para obtener estabilidad primaria durante la inserción de los implantes.^{13,14}

Otro aspecto importante durante la preparación del hueso, es la utilización de guías quirúrgicas como protocolo para evitar una inclinación desfavorable de los implantes. Algunos estudios describen una inclinación excesiva de los implantes en dirección a la tabla vestibular movilizada durante la expansión, comprometiendo funcional y estéticamente el resultado del tratamiento.^{10,15,16}

Además, se ha descrito que con cierta frecuencia es necesario fijar la tabla fracturada a la tabla palatina mediante una ligadura de alambre, haciendo más complejo el procedimiento, presentándose en algunos casos exposición prematura de la ligadura, siendo necesario un procedimiento adicional para retirarlo antes de que los implantes culminen el periodo de oseointegración.¹⁷

El incremento horizontal del reborde obtenido con la técnica de Split Crest es de entre 1 y 4 mm, obteniendo mayor incremento en el maxilar superior (4-3 mm) en comparación con la mandíbula (1-1.5 mm).¹⁴ Asimismo se ha reportado mayor número de complicaciones cuando esta técnica ha sido realizada en la mandíbula.¹⁸ Por estos motivos, la indicación de este procedimiento es más frecuente y presenta mejor pronóstico en el maxilar superior.

Cabe mencionar que existe controversia respecto a la utilización de biomateriales durante el procedimiento de Split Crest. Se ha descrito la utilización de membranas,^{14,19} injertos óseos¹⁷ y materiales como

fosfato tricálcico β (β -TCP) asociado a plasma rico en plaquetas.¹³

Se ha reportado que el uso de membranas como barrera junto con expansión ósea representa mayor dificultad para el cierre primario de los colgajos, aumentando la posibilidad de exposición e infección de la membrana durante el periodo postoperatorio.²⁰

Otros reportes comparan el espacio óseo intercoronal obtenido después de la expansión, con un sitio de extracción que no requiere ser rellenado con algún injerto y resaltan la importancia del periostio y la matriz endosteal en el proceso regenerativo.²¹ Sin embargo, el presente artículo describe el uso de injerto óseo compuesto por matriz inorgánica de origen bovino para rellenar los lechos óseos resultantes de la división de las tablas. De este modo, el injerto óseo es rodeado por paredes óseas y además cubierto por periostio, permitiendo que osteoblastos y preosteoblastos puedan ingresar al injerto.^{17,22}

La reparación ósea seguida de este procedimiento es similar a la de una fractura, siendo el mucoperiostio vestibular no elevado el responsable de la nutrición vascular y fijación del segmento óseo movilizado. Después de un periodo de cinco meses se ha observado un trabeculado con características de hueso maduro, con capacidad de remodelado y de recibir cargas funcionales a través de los implantes.²³ Es por esto, que los reportes refieren esperar un periodo de cicatrización de seis meses antes de cargar los implantes.^{13,14,17}

Igualmente, en el caso descrito en este artículo, se decidió esperar seis meses antes de someter los implantes a cargas funcionales. Asimismo, todos los implantes oseointegraron y fueron cargados, sin presentar complicaciones durante un periodo de seguimiento de 18 meses. Este resultado concuerda con las tasas de éxito y supervivencia de implantes colocados mediante la técnica Split Crest reportadas por otros autores.^{13,14,18,19}

Por todo lo mencionado, se recomienda la selección adecuada del caso para aplicación de esta técnica, considerando la morfología del reborde y la densidad ósea. También se sugiere una manipulación cuidadosa de los tejidos preservando la integridad del periostio y la utilización de un material de relleno para reducir el riesgo de la pérdida de la tabla ósea vestibular.

REFERENCIAS

1. Albrektsson T, Dahl E, Enbom L, Engvall S, Engquist B, Eriksson AR et al. Osseointegrated oral implants. A Swedish multicenter study of 8139 consecutively inserted Nobelpharma implants. *J Periodontol.* 1988; 59 (5): 287-296.

2. Adell R, Eriksson B, Lekholm U, Brånemark PI, Jemt T. Long-term follow-up study of osseointegrated implants in the treatment of totally edentulous jaws. *Int J Oral Maxillofac Implants.* 1990; 5 (4): 347-359.
3. Lekholm U, Zarb GA. *Patient selection and preparation.* In: Branemark PI, Zarb GA, Albrektsson T, editors. *Tissue-integrated prostheses: osseointegration in clinical dentistry.* Chicago: Quintessence Publishing Co; 1985. pp. 199-209.
4. Misch CE. Divisions of available bone in implant dentistry. *Int J Oral Implantol.* 1990; 7 (1): 9-17.
5. Seibert JS. Reconstruction of deformed, partially edentulous ridges, using full thickness onlay grafts. Part I. Technique and wound healing. *Compend Conti Educ Dent.* 1983; 4 (5): 437-453.
6. Buser D, Dula K, Hirt HP, Schenk RK. Lateral ridge augmentation using autografts and barrier membranes: A clinical study with 40 partially edentulous patients. *J Oral Maxillofac Surg.* 1996; 54 (4): 420-432.
7. Misch CM. Comparison of intraoral donor sites for onlay grafting prior to implant placement. *Int J Oral Maxillofac Implants.* 1997; 12 (6): 767-776.
8. Misch CM, Misch CE, Resnik RR, Ismail YH. Reconstruction of maxillary alveolar defects with mandibular symphysis grafts for dental implants: A preliminary procedural report. *Int J Oral Maxillofac Implants.* 1992; 7 (3): 360-366.
9. Keith JD Jr. Localized ridge augmentation with block allograft followed by secondary implant placement: a case report. *Int J Periodontics Restorative Dent.* 2004; 24(1): 11-17.
10. Sethi A, Kaus T. Maxillary ridge expansion with simultaneous implant placement: 5-years results of an ongoing clinical study. *Int J Oral Maxillofac Implants.* 2000; 15 (4): 491-499.
11. Levin L, Nitzan D, Schwartz-Arad D. Success of dental implants placed in intraoral block bone grafts. *J Periodontol.* 2007; 78 (1): 18-21.
12. Williamson RA. Rehabilitation of the resorbed maxilla and mandible using autogenous bone grafts and osseointegrated implants. *Int J Oral Maxillofac Implants.* 1996; 11 (4): 476-488.
13. Basa S, Varol A, Turker N. Alternative bones expansion technique for immediate placement of Implants in the edentulous posterior mandibular ridge: a clinical report. *Int J Oral Maxillofac Implants.* 2004; 19 (4): 554-558.
14. Simion M, Baldoni M, Zaffe D. Jawbone enlargement using immediate implant placement associated with a split-crest technique and guided tissue regeneration. *Int J Periodontics Dent.* 1992; 12 (6): 463-473.
15. Wijs F, Cune MS. Immediate labial contour restoration for improved esthetics: a radiographic study on bone splitting in anterior single-tooth replacement. *Int J Oral Maxillofac Implants.* 1997; 12 (5): 686-696.
16. Ferrigno N, Laureti M. Surgical advantages with ITI TE implants placement in conjunction with split crest technique. 18-month results of an ongoing prospective study. *Clin Oral Implants Res.* 2005; 16 (2): 147-155.
17. Coatoam GW, Mariotti A. The segmental ridge-split procedure. *J Periodontol.* 2003; 74 (5): 757-770.
18. Engelke WG, Diederichs CG, Jacobs HG, Deckwer I. Alveolar reconstruction with splitting osteotomy and microfixation of implants. *Int J Oral Maxillofac Implants.* 1997; 12 (3): 310-318.
19. Shimoyama T, Kaneko T, Shimizu S, Kasai D, Tojo T, Horie N. Ridge widening and immediate implant placement: a case report. *Implant Dent.* 2001; 10 (2): 108-112.
20. Buser D, Dula K, Hirt HP, Schenk RK. Lateral ridge augmentation using autografts and barrier membranes: a clinical study with 40 partially edentulous patients. *J Oral Maxillofac Surg.* 1996; 54 (4): 420-432; discussion 432-433.
21. Scipioni A, Bruschi GB, Calesini G. The edentulous ridge expansion technique: a five-year study. *Int J Periodontics Restorative Dent.* 1994; 14 (5): 451-459.
22. Gray JC, Elves MW. Donor cells' contribution to osteogenesis in experimental cancellous bone grafts. *Clin Orthop Relat Res.* 1982; (163): 261-271.
23. Scipioni A, Bruschi GB, Calesini G, Bruschi E, De Martino C. Bone regeneration in the edentulous ridge expansion technique: histologic and ultrastructural study of 20 clinical. *Int J Periodontics Restorative Dent.* 1999; 19 (3): 269-277.

Dirección para correspondencia:
Juan Reyes Doimi
E-mail: drreyesdoimi@hotmail.com