



Edgar Firme Ferreira Filho

**AVALIAÇÃO TOMOGRÁFICA DE ENXERTO ÓSSEO EM SEIO MAXILAR
COM A UTILIZAÇÃO DE FIBRINA RICA EM PLAQUETA (PRF) ASSOCIADO
A OSSO LIOFILIZADO: Relato de caso**

Belo Horizonte
2018

Edgar Firme Ferreira Filho

**AVALIAÇÃO TOMOGRÁFICA DE ENXERTO ÓSSEO EM SEIO MAXILAR
COM A UTILIZAÇÃO DE FIBRINA RICA EM PLAQUETA (PRF) ASSOCIADO
A OSSO LIOFILIZADO: Relato de caso**

Monografia apresentada ao curso de
Especialização Lato Sensu da FACSETE
– Estação Ensino, como requisito parcial
para conclusão do Curso de
Especialização em Implantodontia.

Área de Concentração: Implantodontia

Orientador: Prof^o Carlos Roberto Garcia
Araújo

Coorientador: Prof^o Dr^o Paulo Antônio
Martins Junior

Belo Horizonte
2018

Filho, Edgar Firme Ferreira.

Avaliação Tomográfica de Enxerto Ósseo em Seio Maxilar com a utilização de PRF associado a osso liofilizado: Relato de Caso / Edgar Firme Ferreira Filho. – 2018.

45 f.:

Orientador: Carlos Roberto Garcia Araújo.

Coorientador: Paulo Antônio Martins Junior.

Monografia (especialização) – Faculdade de Sete Lagoas – FACSETE
_ Estação Ensino, 2018.

**FACULDADE FACSETE
ESTAÇÃO ENSINO**

Monografia intitulada “Avaliação Tomográfica de Enxerto Ósseo em Seio Maxilar com a utilização de PRF associado a osso liofilizado: Relato de Caso” de autoria do aluno Edgar Firme Ferreira Filho, aprovado pela banca examinadora constituída pelos seguintes professores:

+ _____
Orientador Profº Carlos Roberto Garcia Araújo

Examinador Profº Glacio Mauro Ribeiro Júnior

Examinador Profº Drº Roberto Carlos de Araújo

Examinador Profº Carlos Henrique Abreu Oliveira

Belo Horizonte, ____ de _____ de 2018

RESUMO

FILHO, E. F. F.; ARAÚJO, C. R. G.; MARTINS JUNIOR, P. A. AVALIAÇÃO TOMOGRÁFICA DE ENXERTO ÓSSEO EM SEIO MAXILAR COM A UTILIZAÇÃO DE PRF ASSOCIADO A OSSO LIOFILIZADO: Relato de caso. 2018. 40 p. Trabalho de Conclusão de Curso (Especialização em Implantodontia) – Curso de Especialização em Implantodontia da Faculdade de Sete Lagoas – FACSET – Estação Ensino, 2018.

A reabilitação da maxila posterior edêntula, apresenta-se como um grande desafio para a implantodontia. A maior dificuldade, é o estado anatômico, que é caracterizado por uma qualidade óssea menos favorável e insuficiente volume ósseo, resultantes da pneumatização do seio maxilar e da reabsorção da crista alveolar, seja em altura e ou largura. Esse problema clínico pode ser resolvido, através do levantamento do assoalho do seio maxilar, por meio de vários tipos de procedimentos cirúrgicos (Malmann,2013).

A correção na deficiência de altura do tecido ósseo na região posterior de maxila, pode ser realizada através da elevação da membrana do seio maxilar (Boyne & James, 1980; Kent & Block, 1989; Summers, 1994; Tatum, 1986). As atuais técnicas de levantamento de assoalho de seio são seguras e efetivas, para criar volume adequado de osso vital neoformado, o que permite a instalação de implantes osseointegrados na posição anatômica e protética ideais, na reabilitação oral do paciente(Kim et al.,2009; Nevins et al., 2011).

A elevação da membrana de Schneider pode ser realizada em um ou dois estágios cirúrgicos, ou seja, com a instalação imediata ou tardia dos implantes osseointegrados, dependendo do volume e qualidade do remanescente ósseo presente na região da intervenção(Schmitt, et al.,2012) e da obtenção da estabilidade primária dos implantes(Del Fabbro et al.; 2008), com elevadas taxas de sucesso (Woo & Lee, 2004).

Este artigo relata um caso clínico de um paciente o qual apresentava pneumatização do seio maxilar direito, de dimensões expressivas, região a qual se pretendia reabilitar com o uso de implantes dentais e cuja cirurgia foi planejada e executada (levantamento de assoalho de seio, com enxerto de

PRF- fibrina rica em plaquetas associado a osso liofilizado tipo Porous- (Bonfill Bionnovation). O procedimento cirúrgico foi realizado após a visualização do volume do seio maxilar, seus limites, altura e largura do rebordo ósseo, bem como, todo o osso residual nessa região. Para o planejamento, foi utilizada a Tomografia Computadorizada Cone Beam (TCCB). Após 5(cinco) meses do enxerto, foi realizada nova TCCB para investigar qual o volume obtido com o uso dessa técnica .

Palavras-chave: Levantamento de assoalho de seio, enxerto , tomografia computadorizada, PRF-Fibrina rica em plaquetas.

.

ABSTRACT

FILHO, E. F. F.; ARAÚJO, C. R. G.; MARTINS JUNIOR, P. A...
TOMOGRAPHIC EVALUATION OF BONE RIBBON IN THE MAXILIARY SEX
WITH THE USE OF PRF ASSOCIATED WITH LYOPHILIZED BONE: Case
report. 2018. 40 p. Course Completion Work (Specialization in Implantodontia) -
Specialization Course in Implantodontics of the Faculty of Sete Lagoas -
FACSET - Teaching Station, 2018.

Rehabilitating edentulous posterior maxilla presents a great challenge for implantology. The greatest difficulty is the anatomic state, which is characterized by less favorable bone quality and insufficient bone volume, as a result of the maxillary sinus pneumatization and reabsorbing of the alveolar crest, be it in height or width. This clinical issue can be resolved through lifting the maxillary sinus floor using various kinds of surgical procedures (Malmann, 2013).

The correction of bone tissue height in posterior maxilla region can be done through lifting of the maxillary sinus membrane (Boyne e James, 1980; Kent e Block, 1989; Summers, 1994; Tatum, 1986). The current techniques of lifting the maxillary sinus' floor are safe and effective to create adequate newly formed vital bone volume, which allows for the placement of osseointegrated implants in ideal anatomical and prosthetic position for the patient's oral rehabilitation (Kim et al., 2009; Nevins et al., 2011).

Schneider's membrane lifting can be done in one or two surgical stages, either with the immediate or later introduction of osseointegrated implants, depending on volume and quality of the remaining bone in the area of intervention (Schmitt, et al., 2012) as well as on the achievement of primary implant stability (Del Fabbro et al., 2008), with elevated success rates (Woo e Lee, 2004).

This article portrays a clinical case report of a patient presenting pneumatization of the right maxillary sinus, with expressive dimensions. This was the goal area for rehabilitation using dental implants and the surgery was planned and performed – lifting of the sinus' floor with platelet rich fibrin (PRF)graft associated with bovine freeze-dried bone of the Porous kind (Bonefill Bionnovation). The surgical procedure was performed after preview (assessment) of the maxillary sinus' volume, its limits, height and width of the

bone ridge, as well as of the remaining bone in the area. To plan the surgery Cone Beam Computerized Tomography (TCCB) was used. After five months of the grafting another TCCB was done to investigate and assess the volume obtained with such technique.

Key words: Sinus floor lifting, graft, computerized tomography, PRF- platelet rich fibrine.

LISTA DE FOTOS E FIGURAS

FIGURA 1 - Tomografia Pré Operatório	24
FIGURA 2 - Tomografia pré-operatória- Corte Sagital	25
FOTO 1 - Produção das membranas de L-PRF.....	25
FOTO 2 - Produção do Sticky Bone	26
FOTO 3 - Preparação para a colocação do Sticky Bone na cavidade sinusal.	26
FOTO 4 - Introdução e acomodação do Sticky Bone no seio maxilar direito...	26
FOTO 5 - Visão do Sticky Bone acomodado no seio maxilar.....	27
FIGURA 3 - Tomografia realizada 5 meses após o levantamento de assoalho de seio.....	28
FIGURA 4 e 5 - Tomografia realizada 5 meses após o levantamento de seio - Corte Sagital	28 e 33
FOTO 6 - Os 3 implantes instalados na área enxertada, 9 meses após o levantamento de seio.....	29
FIGURA 6 - Instalação de 3 implantes no hemi- arco superior direito, região onde foi realizado o levantamento de soalho do seio maxilar, utilizando L-PRF associado a osso liofilizado Bionnovation.....	29

LISTA DE ABREVIATURAS E SIGLAS

A-PRF	Coágulo avançado de Fibrina Rica em Plaquetas
Bio OSS	Osso bovino inorgânico (biomaterial) da empresa Geistlich
BONEFILL	Osso bovino inorgânico (biomaterial) da empresa Bionnovation
CGF	Concentrado de fatores de crescimento
CPRP	Concentrado de Plasma Rico em Plaquetas
FC	Fator de crescimento
PRF/L-PRF	Fibrina rica em plaquetas e leucócitos
PRGF	Plasma rico em fatores de crescimento
PUBMED	Base de dados científicos
OSTIM	Hidroxiapatita nanocristalina(biomaterial)
STICKY BONE	Associação de membrana de L-PRF com osso liofilizado
TCCB	Tomografia Computadorizada Cone Beam

SUMÁRIO

1. INTRODUÇÃO.....	12
2. REVISÃO DE LITERATURA.....	16
3. RELATO DE CASO	24
4. DISCUSSÃO.....	30
5. CONCLUSÃO	33
6. REFERÊNCIAS	34 <u>4</u>

1. INTRODUÇÃO

A elevação do assoalho do seio maxilar foi uma técnica criada por Tatum e inicialmente descrita por ele no Alabama (Estados Unidos) em uma conferência sobre implantes em 1976; posteriormente um trabalho a respeito do tema foi publicado por Boyne em 1980 e, mais tarde, a técnica foi aperfeiçoada por Summers em 1994(Pires, 2012.).

No planejamento de uma cirurgia desse tipo, deve-se avaliar a área afetada pela pneumatização do seio, o osso remanescente e as estruturas anatômicas adjacentes. Com a utilização de exame radiográfico, deve-se optar por técnicas de imagem que possam fornecer maiores informações da região onde será realizada a intervenção (visão global da área afetada), como, por exemplo, as radiografias panorâmicas (Bramante et. al, 2000). Embora as radiografias panorâmicas e periapicais reproduzam detalhes aceitáveis no sentido méso-distal, a observação no sentido vestibulo-lingual é tida como inadequada (Tsurumachi et. al, 2007).

Os recursos de imagem sempre foram importantes na Odontologia e a tomografia volumétrica digital, também denominada Tomografia Computadorizada Cone Beam (TCCB), apresenta-se como o mais novo recurso de imagem em Odontologia, sendo que, o seu uso nas diversas especialidades vem sendo descrito na literatura, como, por exemplo, no auxílio ao diagnóstico e ao planejamento de intervenções em cirurgia oral (Raymundo Júnior et al., 2007).

A TCCB é um método auxiliar no diagnóstico, que permite a observação e a localização tridimensional de lesões císticas, dos dentes adjacentes e das estruturas anatômicas envolvidas e circunvizinhas, permitindo a realização do planejamento e do procedimento cirúrgico que se pretenda, com maior precisão e menores riscos (Chiarelli et al. 2006). Em 2007, a TCCB já era considerada uma nova tecnologia, que produz imagens tridimensionais a um menor custo e

menor dose de radiação , permitindo um exame de realização mais fácil , com maior rapidez e com melhor qualidade de imagens(Cohenca et al. 2007).

A tecnologia da TCCB usa um feixe de radiação cônico, para adquirir uma imagem em volume com uma rotação em 360°, similar à radiografia panorâmica. Após isso, com a ajuda de softwares, podem ser obtidas visualizações sagitais, axiais e coronais com cortes de 0,125 a 2 mm e reconstruções tridimensionais (3D).Por reduzir ou eliminar a superposição de estruturas adjacentes, a TCCB é superior à radiografia periapical , auxiliando no diagnóstico em avaliação pré-cirúrgica e apresentando benefícios em relação à tomografia médica e radiografias periapicais (Cotton et al., 2007; Howerton Júnior et al.2007).

Existem vantagens em relação à tomografia convencional que são, o escaneamento único para maxila e mandíbula, maior nitidez, possibilita a diferenciação dos tecidos dentários, menor presença de artefatos gerados por estruturas metálicas (Raymundo Júnior et al. 2007, Scarfe et al. 2006).

Portanto, a TCCB apresenta grande valor no planejamento de cirurgias maxilofaciais, tais como, as de levantamento de soalho de seio maxilar (Scarfe et al.,2006;Pohlenz et al.,2007).

A pesquisa clínica enfrenta grandes desafios, tais como, o desenvolvimento de aditivos cirúrgicos bioativos capazes de regular a inflamação e acelerar e aumentar a cicatrização. O potencial de regeneração das plaquetas foi descoberto por Ross et al., em 1974, os quais foram os primeiros a descreverem-nas e, demonstrarem que, isoladas do sangue periférico, são uma fonte autóloga de fatores de crescimento (FCs). Os FCs contidos nos grânulos alfa das plaquetas têm a capacidade de estimular a proliferação celular, a remodelação da matriz e a angiogênese. As plaquetas são os principais elementos envolvidos no processo de cicatrização, através da sua coagulação, e pela liberação de FCs (Wu et al., 2012).

É sabido que as plaquetas podem liberar vários fatores de crescimento, os quais estimulam a regeneração tecidual. Várias técnicas para concentrados plaquetários foram introduzidas no campo da cirurgia, para a prevenção de hemorragia e aceleração da regeneração dos tecidos. Plasma rico em plaquetas (PRP) e Plasma Rico em Fatores de Crescimento (PRGF) pertencem à primeira geração de concentrados de plaquetas. PRP e PRGF exigem aditivos químicos, como anticoagulantes e trombina ou cloreto de cálcio para induzir a polimerização de fibrina, antes de colocá-la no sítio cirúrgico. PRF e concentrado de fatores crescimento (CGF), como segunda geração de concentrados de plaquetas, utiliza o sangue venoso do paciente sem aditivos, para desencadear a ativação de plaquetas e polimerização de fibrina. PRF e CGF podem ser usados como alternativa à membrana tradicional sobre o enxerto ósseo; com isso, consegue-se a aceleração da regeneração do tecido (Dong et al.2015).

Segundo Choukroun et al., 2006, a rigidez da matriz influencia bastante na formação capilar pelas células endoteliais, sendo este, um fator crucial para a compreensão das diferenças de cinética biológica entre a cola de fibrina, concentrados de plasma rico em plaquetas (cPRP), e PRF. A técnica de obtenção do PRF é bastante simples, menos demorada e envolve menos arsenal que o PRP, o qual pode ser preparado através de duas técnicas que diferem nos seus aspectos técnicos. A segunda, necessita de grande quantidade de sangue (450 ml) e é feita, obrigatoriamente em ambientes hospitalares e pode ser feita por única ou dupla centrifugação. Já as PRFs, podem ser obtidas através de uma centrífuga de mesa de custo razoável, em questão de 10 minutos. Além disso, a maior vantagem da PRF sobre o PRP, é a eliminação de qualquer aditivo, tal como trombina bovina, que é obrigatória na produção de PRP. Os efeitos entre o PRF e o PRP são bastante distintos. Este último possui um efeito enorme e incontrollável, e de curto prazo, pelo fato das altas taxas de trombina iniciarem a polimerização rápida, o que faz uma íntima incorporação das citocinas em uma matriz de fibrina. Já o PRF, é o resultado de uma polimerização natural e progressiva que ocorre durante a centrifugação do sangue.

A estrutura flexível tridimensional da PRF é mais favorável para o enredamento de citocinas e migração celular, enquanto que a organização do PRP consiste de um condensado de fibrina que permite o espessamento de polímeros que conduzem a uma rede rígida. A PRF possui ainda efeito de suporte no sistema imune e ajuda na hemostasia (AGRAWAL, M. e AGRAWAL, V., 2014).

E esse potencial de cicatrização dos fatores de crescimento plaquetários tem gerado interesse no uso de Fibrina Rica em Plaquetas (PRF), a qual pertence a uma nova geração de concentrados de plaquetas. A membrana de Fibrina Rica em Plaquetas promove uma favorável arquitetura fisiológica para apoiar o processo de cicatrização (Rodrigues et al., 2015).

Por isso, as pesquisas avançam dia-a-dia, na busca de um amplo conhecimento dos benefícios proporcionados por esse composto autólogo (PRF) que poderá ajudar na otimização dos casos, nos quais sejam necessários enxertos ósseos, enxertos esses, os quais viabilizem a reabilitação protética dos pacientes, através do uso de implantes dentais.

2. REVISÃO DE LITERATURA

Khiste e Tari (2013) listaram as aplicações clínicas orais do PRF:

- (a) elevação de soalho de seio maxilar em combinação com enxertos ósseos, a fim de acelerar a cicatrização;
- (b) proteção e estabilização de materiais de enxerto em procedimentos de aumento de crista óssea
- (c) preservação do alvéolo após extração ou avulsão;
- (d) cobertura de raízes de um ou mais dentes com recessão;
- (e) tratamento de defeitos ósseos de 3 paredes;
- (f) tratamento de lesão endodôntica e periodontal combinada;
- (g) tratamento de defeitos de furca ;
- (h) aprimoramento da cicatrização de feridas palatinas após enxerto gengival livre;
- (i) preenchimento de cavidade cística.

Em 2006, Choukroun *et al.* realizaram um estudo sobre o uso de PRF em cirurgias orais , no qual avaliou-se o potencial da PRF em combinação com enxerto ósseo liofilizado para melhorar a regeneração óssea em levantamento de soalho do seio maxilar. Nove aumentos de soalho foram realizados, em 6 locais foram adicionados à PRF partículas de enxerto ósseo liofilizado (teste), e em 3 locais foi usado enxerto sem PRF (grupo controle). Quatro meses mais tarde, para o grupo teste, e 8 meses mais tarde, para o grupo controle, as amostras ósseas foram colhidas a partir da região enxertada e acrescida durante o processo de inserção do implante. Após 4 meses de tempo de cura, a maturação histológica do grupo teste parece ser idêntica à do grupo controle, que foi durante um período de 8 meses. Ademais, as quantidades ósseas recém-formadas foram equivalentes entre os dois protocolos, mostrando-se uma opção considerável ao se realizar um levantamento de seio com instalação simultânea Alguns estudos, como o de Simonpieri *et al.*,2011, apontam a utilização de PRF como único material de preenchimento, em levantamento de soalho de seio, outros, como Mallmann *et al.*,2013, mostram o uso de PRF em combinação com outros materiais de enxerto ósseo em

diversas técnicas diretas e indiretas de elevação, como elevação do seio maxilar com o uso de osteótomo, elevação minimamente invasiva e etc.

Jang et al., em 2010 realizaram um estudo, in vivo, utilizando 20 coelhos, os quais receberam dois defeitos ósseos, cada um, de 7 mm de diâmetro, onde foram instalados implantes de 3,0 mm de diâmetro por 10 mm de comprimento. Conseguiu-se estabilidade primária no ápice dos implantes, deixando um espaço a ser preenchido, na região cervical dos implantes instalados. Um desses espaços era preenchido com PRF, que fazia parte do grupo experimental; no grupo de controle, o espaço era preenchido apenas por sangue do próprio animal. Os coelhos foram sacrificados e realizados testes de torque de remoção dos implantes e análises histomorfométricas. As análises mostraram resultados com diferenças estatisticamente significantes, com favorecimento do grupo experimental, em comparação ao grupo de controle, para o torque de remoção, a quantidade e qualidade da neoformação óssea e a área de contato entre o implante e o osso (Jang et al., 2010).

Em 2011, Simonpieri et al. realizaram um trabalho de acompanhamento clínico, de 23 levantamentos de soalho de seio maxilar, nos quais, simultaneamente foram realizadas as instalações dos implantes. Do total (52 pacientes), 20 pacientes receberam implantes (19 AstraTech, Molndal, Suécia, e 33 Intra-Lock Ossean, Boca Raton, EUA). Tampões e membranas de PRF foram utilizados para cobrir a membrana do seio maxilar e preencher os espaços inter-implantes que serviram de sustentação, para manter o afastamento da membrana sinusal. Raios x periapicais foram realizados antes da instalação, depois, com seis meses e com um ano (após o procedimento) e a cada ano seguinte. Fez-se acompanhamento mínimo, de dois anos e o máximo de seis anos. Não houve a perda de nenhum dos implantes instalados nesse caso. Em todos os casos havia um osso residual de 1mm a 3 mm e o ganho vertical de osso foi, em média, 10,4 mm (variando entre 8,5 mm a 12 mm).

Em 2012, Kfoury et al. fizeram um estudo cujo objetivo era descrever a técnica de coleta e processamento do L-PRF segundo o Protocolo de Choukroun desenvolvido entre 2000 e 2001 na França e observar a viabilidade do enxerto quando associado ao concentrado plaquetário. Realizou-se o procedimento cirúrgico de sinus lift, com acesso ao seio por janela lateral e utilizou-se, como material de preenchimento, parte do osso removido da janela, parte do tuber, associado a Osteogen (hidroxiapatita sintética) e L-PRF. Após 45 dias, a imagem radiográfica era sugestiva de neoformação óssea, compatível com o procedimento executado. Concluiu-se que o L-PRF é vantajoso em relação a outros concentrados plaquetários, por ter um protocolo simples e preciso, obtendo-se resultados similares em todos os casos. E ele é totalmente autógeno e previsível quanto ao seu resultado e esclareceu, também, as principais características da técnica de obtenção e utilização do L-PRF (Fibrina Rica em Plaquetas e Leucócitos).

Marco Tatullo et al., 2012, estudaram 60 pacientes com grandes atrofia da maxila, necessitando de cirurgia reconstrutiva pré-implante, de elevação do seio. 72 levantamentos do seio foram realizados, com colocação de implantes posteriores (240 foi o número de implantes colocados). No grupo teste foi efetuado levantamento de seio com o uso de Bio-Oss e L-PRF, no grupo controle foi efetuado levantamento de seio com o uso apenas de Bio-Oss. Durante a elevação do seio, nenhuma perfuração da membrana do seio foi notada. Em todos os casos tratados, a cirurgia reconstrutiva pré-implante e a posterior reabilitação por implantes foram bem sucedidas. Os casos clínicos relatados no presente estudo atingiram uma taxa de 100% de sucesso clínico no levantamento do seio, usando o L-PRF obtido segundo o protocolo do Choukroun. Além disso, os autores concluíram que, com a ajuda do L-PRF, o tempo de cicatrização é significativamente reduzido, em comparação com os 120-150 dias descritos na literatura, favorecendo uma ótima regeneração óssea. Desta forma, aos 106 dias, já é possível conseguir uma boa estabilidade primária dos implantes endósseos, embora carentes de carga funcional.

Costa et al., em 2012 utilizou o PRF em um relato de caso clínico, para ganho de volume horizontal em maxila atrofica. Foi utilizado o PRF misturado

a osso homogêneo particulado. Além disso, membranas desse mesmo material foram utilizadas para cobrir o enxerto. Uma tomografia computadorizada foi realizada, 75 dias após o procedimento e mostrou bom aspecto da regeneração, porém, no trabalho não há relato sobre a instalação dos implantes.

Em outra situação clínica, foi realizado um enxerto preenchendo o gap de um implante imediato, visando proporcionar o aumento da espessura óssea da tábua vestibular e prevenir recessão peri-implantar. O PRF também pode ser utilizado para melhorar a condição de tecido mole (Costa et al., 2012).

Outro estudo em coelhos, conduzido por Lee et al., em 2012, avaliou o L-PRF para o preenchimento de defeitos peri-implantares (defeitos com 3 mm x 5 mm). Os implantes utilizados apresentavam medidas de 3 mm de diâmetro por 8 mm de altura. Na análise em microscópio (histomorfométrica) após oito semanas da instalação dos implantes, os autores observaram que a média de formação óssea foi de 29,30% (\pm 7,5%) para o grupo L-PRF e 11,06% (\pm 8,94%) para o grupo controle ($P = 0,02$). A média de contato implante/ osso foi de 39,43% (\pm 7,39%) para o grupo L-PRF e 17,11% (\pm 8,12%) para o grupo controle ($p = 0,006$). Neste modelo animal, defeitos peri-implantares foram reparados com sucesso como uso de L-PRF, apresentando resultados estatisticamente significantes e favoráveis a este grupo.

Também em 2012, Xuan et al. realizaram um estudo, em modelo animal (cães) a fim de comparar a formação óssea obtida (caso de enxertia óssea em levantamento de soalho de seio), utilizando osso bovino inorgânico (Bio Oss) associado ao PRF e de outro lado, uso de uma fibrina comercial (Tisseel) associada também ao Bio Oss. As conclusões desse estudo mostram que a formação óssea (aumento ósseo em levantamento de soalho de seio) obtida era significativamente maior, onde se utilizou Bio Oss associado ao PRF do que onde foi utilizada a fibrina comercial Tiseel associada ao Bio Oss.

Schmitt et al. em 2012, realizaram um estudo que visava fazer uma comparação das características clínicas e histológicas após a elevação de soalho de seio, onde foram utilizados Fosfato de Cálcio Bifásico (Straumann Bone Ceramic), Osso Bovino Inorgânico (Geistlich Bio Oss), aloenxerto de Osso Esponjoso Mineralizado(Zimmer)Puros ou Osso Autólogo.

Já em 2013, membranas de fibrina, obtidas a partir do PRF, foram utilizadas para o fechamento de perfurações na membrana de Schneider. Nesse caso, o uso estaria indicado para rompimentos entre 5 e 10mm. O conceito de PRF fundamenta-se na proteção dos fatores de crescimento da proteólise, para poder manter sua atividade por um período maior, e estimular a regeneração óssea de forma mais eficaz. (Malmann et al., 2013 ;Chouckroun et al., 2006).

Na implantodontia, a utilização do PRF tem como principal objetivo, o aumento do tecido ósseo nos sítios onde se pretende instalar implantes, já que a falta de espessura adequada, assim como a proximidade de estruturas nobres, tais como, os seios maxilares e o nervo alveolar inferior, na mandíbula são os problemas mais frequentes que os profissionais dessa especialidade odontológica enfrentam (TUNALI *et al.*, 2013).

Os cirurgiões-dentistas desejam materiais que ofereçam simplicidade e previsibilidade para uma ampla variedade de defeitos, cujo potencial de risco de complicações seja o menor possível. Para as diversas opções de tratamentos, produtos biológicos foram introduzidos como materiais aditivos. Nos dias atuais, os estudos estão direcionados para a utilização clínica do L-PRF, material rico em plaquetas autólogas e fatores de crescimento, que proporciona uma teia osteocondutora e estimula células do próprio paciente a produzir uma resposta regenerativa. O L-PRF é uma matriz de fibrina, onde as citocinas de plaquetas, fatores de crescimento e células são presas, podendo ser liberadas depois de um determinado período de tempo, servindo como uma membrana reabsorvível. Ele é, basicamente um concentrado de fatores de crescimento e outros agentes que promovem a cicatrização de feridas e

regeneração tecidual. É usado em várias especialidades de odontologia para reparar diversos tipos de lesões e regenerar tecidos dentários e orais (AGRAWAL *et al.*, 2014).

Shirmohammadi *et al.*, em 2014 realizaram um estudo clínico de comparação entre um osso bovino inorgânico (Bio Oss) e uma Hidroxiapatita Nanocristalina (Ostim), em casos de levantamento de soalho de seio, a fim de verificar qual deles seria mais efetivo na formação óssea nos pacientes. Foram selecionados 10 pacientes (de 40 a 80 anos de idade), os quais necessitavam do levantamento de seio. Em cada um dos pacientes, utilizou-se um dos dois materiais em cada um dos seios, ou seja, Bio Oss em um lado e Ostim no outro lado. Após 5 meses da enxertia, coletou-se material para histologia do tecido ósseo e foram feitos exames radiográfico e tomográfico dos sítios em questão. Esse estudo mostrou que o volume de osso novo encontrado foi um pouco maior nos sítios contendo o Ostim, bem como, a densidade desse mesmo osso também pareceu ser maior no caso do uso desse mesmo biomaterial (Ostim), comparado às áreas onde se usou Bio Oss. Apesar das limitações apresentadas nesse estudo clínico, ambos os materiais foram considerados adequados para o uso nos casos de enxertia, em levantamentos de soalho de seio maxilar.

Berberi *et al.*, em 2015, realizaram um estudo retrospectivo para avaliar as alterações ósseas volumétricas tridimensionais em seios maxilares (acompanhamento de 2 anos) onde foi utilizado osso cortical mineralizado para aumento ósseo. A conclusão, foi que, houve uma redução de 20,63% no volume do enxerto estudado, utilizando Tomografia para a avaliação. O software utilizado mostrou-se promissor nesse tipo de avaliação, segundo os autores.

Em 2015, Ali Sherif *et al.*, realizaram uma revisão sistemática em 290 títulos pesquisados no PubMed e também, através de pesquisas manuais em revistas relevantes e bibliografias de artigos selecionados. Foram incluídos estudos com o uso de PRF em cirurgias de levantamento de seio maxilar

utilizando a técnica da janela lateral. A grande diversidade de protocolos utilizados, diferença de técnicas cirúrgicas empregadas, medidas de resultados, materiais de enxerto, tempo de instalação dos implantes, tempo de cicatrização para biópsia e diferentes tempos de seguimento foram dificultadores ao estudo. Por isso mesmo, apenas 8 trabalhos preencheram os critérios de inclusão. Desses 8, 3 utilizaram apenas PRF como material de preenchimento, outros 5 o utilizaram juntamente com substitutos ósseos. As membranas de fibrina PRF representam um método de sucesso para cobrir a membrana sinusal ou janela de osteotomia. O PRF como único material de preenchimento para elevação do seio, com a colocação de implantes é uma técnica simples, com resultados promissores. A adição do PRF ao osso desmineralizado congelado bovino acelera a maturação desse osso e diminui o tempo de cicatrização até a instalação dos implantes. Entretanto, ele não apresenta efeitos benéficos na maturação do osso desproteínizado bovino.

Já, em sua Revisão Sistemática, Sayed et al, 2016, avaliaram os efeitos do uso ou do não uso de materiais de enxerto, em casos de levantamento de soalho de seio. Inicialmente, os autores dispunham de 3180 trabalhos, os quais, após aplicar os fatores de exclusão, resultaram em apenas 6 experimentos para análise. E os resultados avaliados não mostraram diferenças significativas, a longo prazo, entre os grupos nos quais foram usados enxerto e naqueles onde esse material não foi utilizado. Dentro das limitações atuais da revisão sistemática, as evidências não sugerem nenhum benefício adicional para o uso de enxertos ósseos no aumento do assoalho do seio maxilar associado a procedimentos de implantação dentária. E devido ao custo adicional e 'a mão-de-obra envolvida nos procedimentos de enxerto, a atual falta de efeitos benéficos a longo prazo não justifica o uso rotineiro de enxertia óssea durante a colocação dos implantes, na área posterior de maxila.

E, para a avaliação de ganho de tecido duro (osso ou similar), a introdução da Tomografia Computadorizada tipo Cone Beam, permite uma avaliação mais precisa e segura da quantidade, da qualidade e da densidade óssea presentes, para a reabilitação dentofacial com implantes dentários . A

TCCB possui uma capacidade de produção de imagens tridimensionais e isso permite avaliar os resultados de cirurgias de elevação do assoalho do seio maxilar, identificando, também, a invaginação dos tecidos moles nos locais de enxerto e diagnosticando a presença de doenças sinusais(Garg,1999; Misch ,2000; Uchida , 1998; Weibrich, 2001). É sabido, que a implantodontia oral apresenta como condição fundamental, a necessidade de uma quantidade suficiente de osso saudável no local receptor, tanto em altura quanto em largura (Buser et al. 1998;Garg 1999;Matte, 2000; Lekholm 2003; Marx et al.1998).

3. RELATO DE CASO

Paciente do sexo masculino, 51 anos, cor branca, compareceu à Clínica da Estação Ensino, da Faculdade Sete Lagoas-Facsete, com queixa de ausência de dentes na região dos 14 a 18(em uso de uma prótese parcial removível insatisfatória).O paciente relatou um histórico de perda dental acontecida há muitos anos. Ao exame clínico, observou-se a presença de uma raiz residual do dente 14 e ausência dos demais dentes do quadrante superior direito, após esse dente. Não havia queixa de sintomatologia dolorosa na região.

O paciente apresentou uma Tomografia Cone Beam, feita em Maio de 2016 , na qual era possível verificar a presença da raiz residual do elemento 14 e a presença do seio maxilar direito pneumatizado e com a presença de altura óssea insuficiente para a instalação de implantes osseointegráveis, sem que se realizasse, antes, um procedimento regenerativo.

Fonte: Aluno Edgar Firme Ferreira Filho

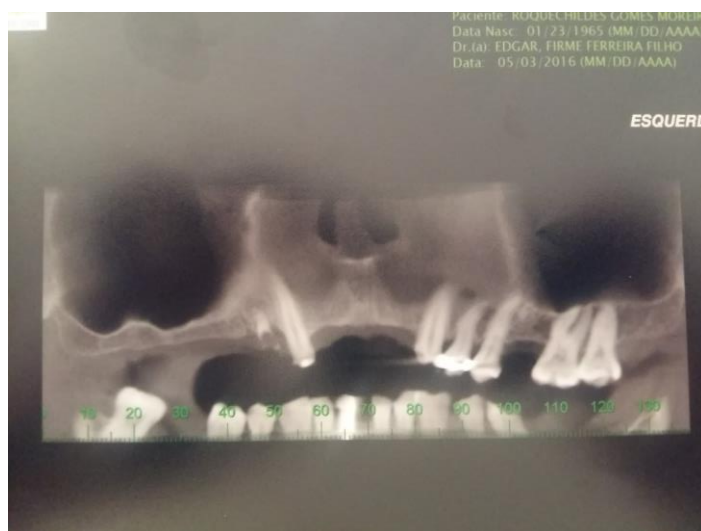

FIGURA 1 - Tomografia Pré Operatório

Fonte: Aluno Edgar Firme Ferreira Filho

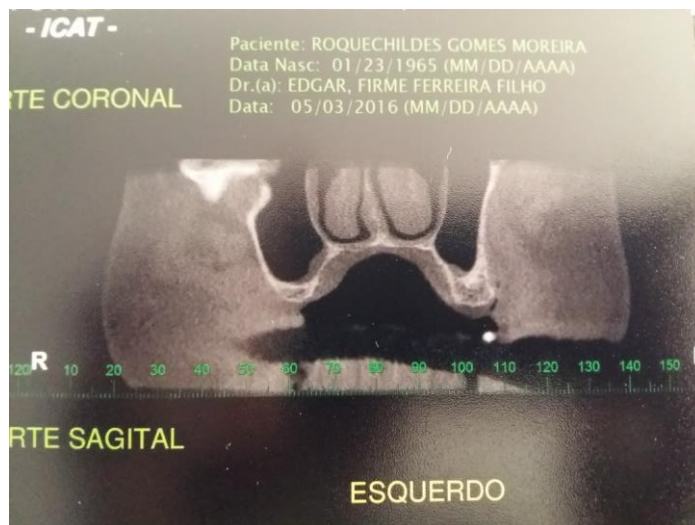

FIGURA 2 - Tomografia pré-operatória- Corte Sagital

Foi, então, planejada a exodontia da raiz do elemento 14 e o levantamento de assoalho de seio maxilar, utilizando PRF-Fibrina rica em plaquetas associada a Bonefill(osso bovino liofilizado da empresa Bioinnovation), sob a forma de Sticky Bone (Sohn et al., 2015)

A cirurgia foi realizada em Setembro de 2016 e os controles pós-operatórios foram realizados, a fim de se avaliar o quadro cicatricial do tecido mole e o ganho de tecido duro, semelhante a osso, no interior do seio maxilar(lado direito).

Fonte: Aluno Edgar Firme Ferreira Filho

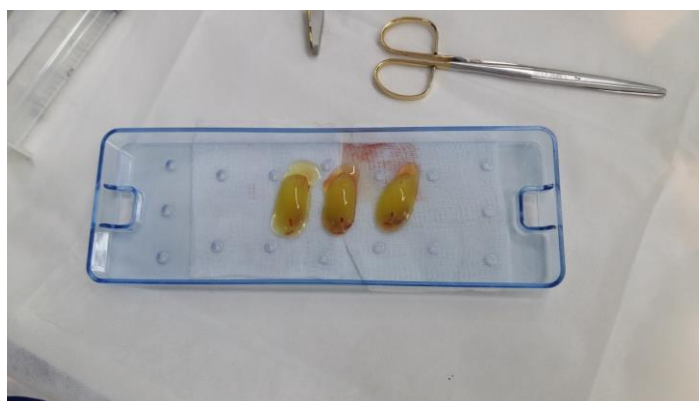


FOTO 1 - Produção das membranas de L-PRF

Fonte: Aluno Edgar Firme Ferreira Filho

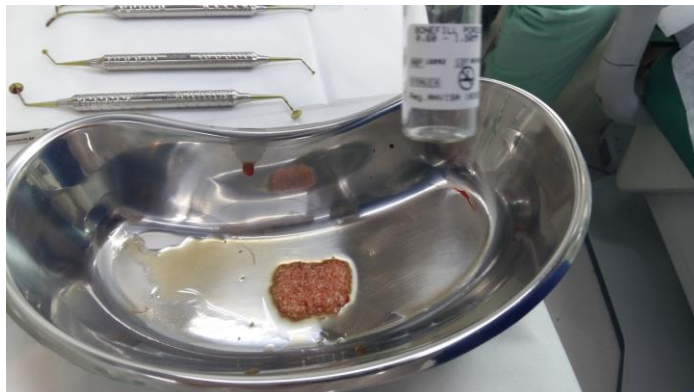

FOTO 2 - Produção do Sticky Bone (L-PRF associado a osso bovino liofilizado)

Fonte: Aluno Edgar Firme Ferreira Filho

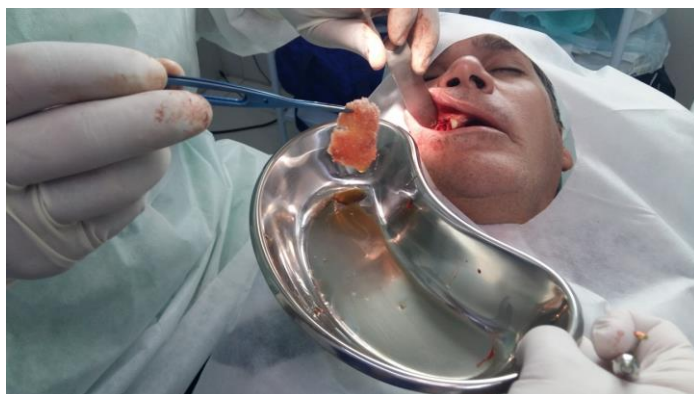

FOTO 3 - Preparação para a colocação do Sticky Bone na cavidade sinusal

Fonte: Aluno Edgar Firme Ferreira Filho

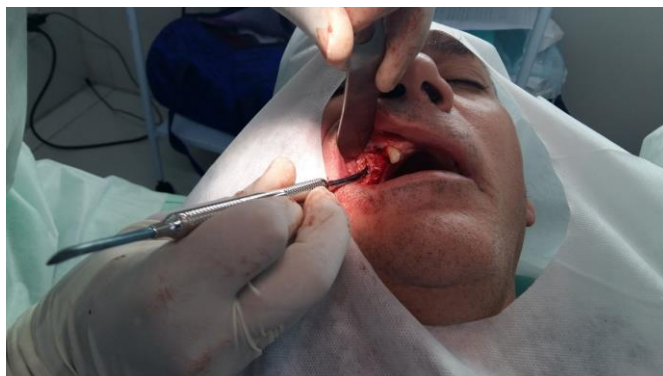


FOTO 4 - Introdução e acomodação do Sticky Bone no seio maxilar direito

Fonte: Aluno Edgar Firme Ferreira Filho

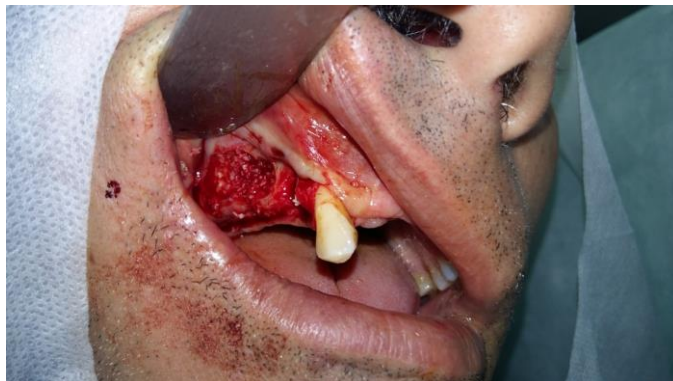

FOTO 5 - Visão do Sticky Bone acomodado no seio maxilar

Como medicação pré-operatória, foi prescrito ao paciente, um comprimido de Dexametasona 4mg, uma hora antes da intervenção e continuidade por mais 3 dias, Azitromicina 500mg, iniciado 2 horas antes da cirurgia, com posologia de 1 comprimido ao dia, por 5 dias e dipirona 1g de 6/6 horas em caso de dor.

Utilizou-se a Bupivacaina 0,5% com vasoconstritor epinefrina 1:200.000 como anestésico local infiltrativo. A incisão cristal com relaxantes foi efetuada com lamina numero 15C e descolamento total mucoperiostal permitiu acesso direto para osteotomia da janela lateral do seio, de tamanho suficiente para que pudesse planejar a instalação de 3 implantes na área, posteriormente. O descolamento da membrana sinusal ocorreu sem intercorrências. O seio maxilar foi preenchido com Sticky Bone(L-PRF associado a osso bovino liofilizado) e a parede lateral foi recoberta com membrana de L-PRF. O retalho foi reposicionado e suturado sem tensão com fio mononylon 4.0. Quanto ao pós-operatório, o paciente não relatou dor ou edema. Após 5 meses (em Fevereiro de 2017) foi feita nova tomografia da área enxertada e a imagem tomográfica é sugestiva de neoformação de grande proporção, de tecido duro compatível com o procedimento proposto e executado.

Fonte: Aluno Edgar Firme Ferreira Filho

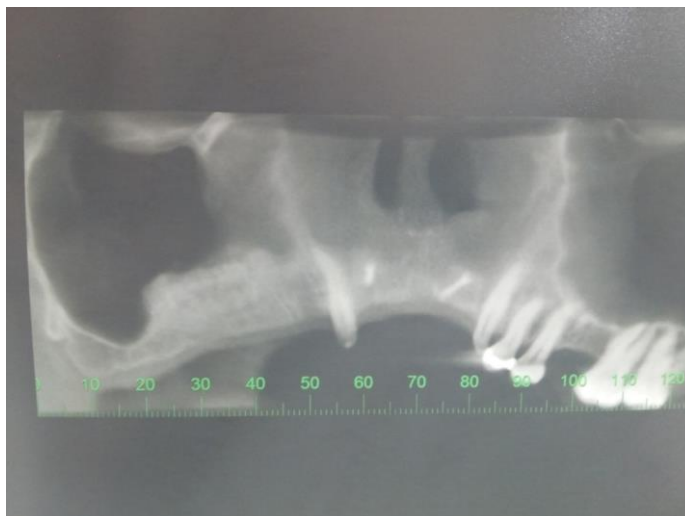

FIGURA 3 - Tomografia realizada 5 meses após o levantamento de assoalho de seio

Fonte: Aluno Edgar Firme Ferreira Filho

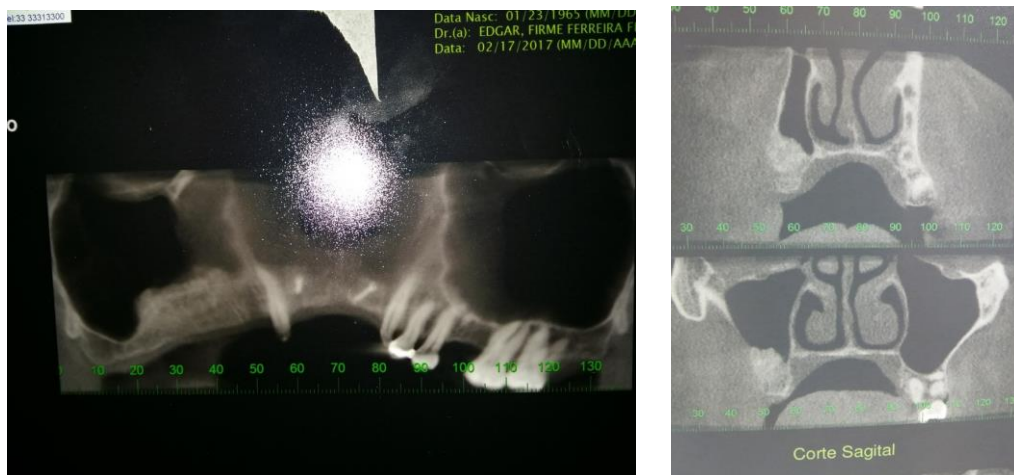


FIGURA 4 e 5 - Tomografia realizada 5 meses após o levantamento de seio- Corte Sagital

Os 3(três) implantes foram instalados na área do levantamento de assoalho do seio maxilar direito após 9 meses do procedimento de enxertia(correspondente aos dentes 1.4, 1.5 e 1.6). No caso dos implantes dos elementos 1.4 e 1.5, foi obtido um torque de 30 N e no 1.6, 20N, de estabilidade inicial. A radiografia panorâmica tomada, após a instalação desses implantes, mostra uma localização espacial adequada dos implantes, na

arcada dental do paciente, o que proporcionará uma reabilitação otimizada dele.

Fonte: Aluno Edgar Firme Ferreira Filho

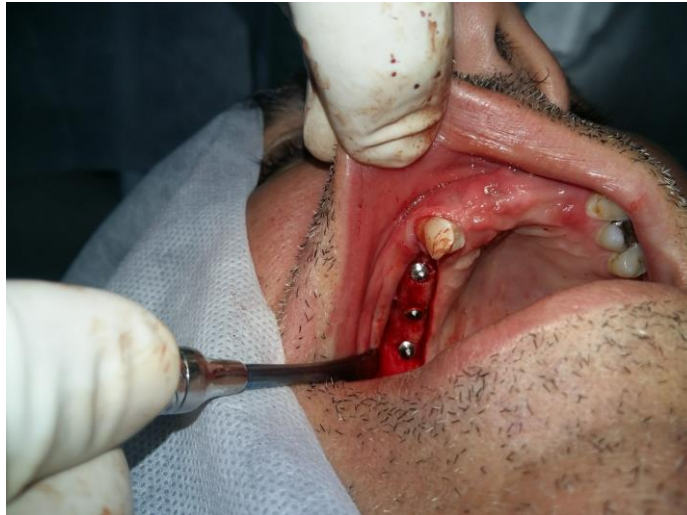

FOTO 6 - Os 3 implantes instalados na área enxertada, 9 meses após o levantamento de seio

Fonte: Aluno Edgar Firme Ferreira Filho

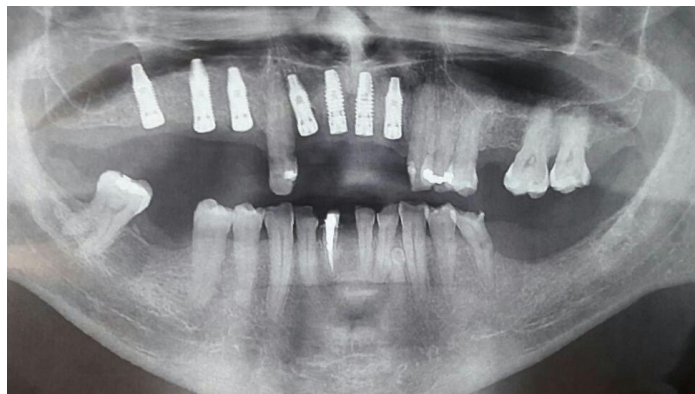

FIGURA 6 - Instalação de 3 implantes no hemi- arco superior direito, região onde foi realizado o levantamento de soalho do seio maxilar, utilizando L-PRF associado a osso liofilizado Bionnovattion.

4. DISCUSSÃO

Buscar meios para acelerar a neoformação do tecido ósseo é uma constante na área médica e odontológica e há muito tempo existem pesquisas sobre a influência das células sanguíneas sobre os biomateriais aplicados no corpo humano. A evolução, vem do final da década de 1990, com a divulgação do Plasma Rico em Plaquetas (PRP) , seguido pela segunda geração de agregados plaquetários, a Fibrina Rica em Plaquetas (PRF) , e por último, com o coágulo avançado de fibrina rica em plaquetas (a-PRF) (Ghanaati et al., 2014).

E esses concentrados plaquetários tem como proposta, a aceleração na cicatrização de tecidos moles e duros, através do aumento da concentração de fatores de crescimento, como o fator de crescimento transformante- β (TGF- β), fator de crescimento semelhante à insulina1 (IGF-1), fator de crescimento derivado das plaquetas (PDGF), fator de crescimento vascular endotelial (VEGF), fator de crescimento fibroblástico (FGF), fator de crescimento epidermal (EGF) e fator de crescimento epidermal derivado de plaquetas (PDEGF) (Soffer et al., 2003; Kon et al.,2011).

Com o estudo de Xuan et al., em 2012, em modelo animal(cães) ,foi comparada a formação óssea obtida (caso de enxertia óssea em levantamento de soalho de seio), utilizando osso bovino inorgânico(Bio Oss) associado ao PRF e de outro lado, uso de uma fibrina comercial (Tisseel) associada também ao Bio Oss, As conclusões mostram que a formação óssea(aumento ósseo em levantamento de soalho de seio) obtida era significativamente maior, onde se utilizou Bio Oss associado ao PRF do que onde foi utilizada a fibrina comercial Tiseel associada ao Bio Oss. A taxa de contato entre o novo osso formado e o implante dental era significativamente maior, onde se usou o L-PRF que nos sítios onde foi usado o PRF comercial (Tisseel).

Marco Tatullo et al. , em 2012 estudaram 60 pacientes com grandes atrofia da maxila. No estudo deles, foi atingida uma taxa de 100% de sucesso

clínico no levantamento do seio, usando o L-PRF (associado ao BIO Oss) obtido segundo o protocolo do Choukroun. Além disso, os autores concluíram que, com a ajuda do L-PRF, o tempo de cicatrização é significativamente reduzido, em comparação com os 120-150 dias descritos na literatura, favorecendo uma ótima regeneração óssea. Desta forma, aos 106 dias, já é possível conseguir uma boa estabilidade primária dos implantes endósseos, embora carentes de carga funcional.

Peker et al., 2006, realizaram um estudo com coelhos, a fim de verificar o ganho ósseo casos de utilização de matriz óssea desmineralizada(DBM) e enxerto ósseo heterógeno com colágeno(CHBG), usados sozinhos ou associados ao PRF, em levantamento de soalho de seio maxilar. A conclusão do estudo mostrou que ambos os materiais tem propriedades osteocondutivas , sendo que o DBM mostrou maior formação óssea que o CHBG.Entretanto, quando esses materiais são associados ao PRF, não há efeito significativo na formação de tecido ósseo. Os autores sugerem a necessidade de se realizar muitos outros estudos, a fim de confirmar esses achados.

Pela revisão literária realizada e pela utilização em diversos casos clínicos, o L-PRF mostra-se vantajoso em relação a outros concentrados plaquetários, por ter um protocolo de produção simples e preciso, obtendo-se resultados similares em todos os casos e por ser uma técnica mais simples e barata quando utilizada a tecnologia de concentrados plaquetários. Também, permite a obtenção de um volume significativo de biomaterial, produzido em pouco tempo, além de ser totalmente autógeno . No estudo de Choukroun et al. 2006, foram feitos levantamentos de seio , utilizando osso liofilizado sozinho e esse, associado ao PRF. Foi observada que a maturação óssea histológica aos 4 meses naquele grupo onde foi utilizado o PRF equivaleu ao outro grupo, aos 8 meses, após o procedimento (Choukroun et al.,2006).

Em recente estudo realizado por Ocak et al.,2017, houve um comparativo do uso de uma mistura de osso autógeno associado a osso bovino liofilizado em levantamento de seio(estudo animal) em um grupo e no outro, foi

usado apenas o PRF no procedimento. Como resultado, o osso autógeno misturado com osso bovino representou um potencial de regeneração superior ao uso de membrana de PRF sozinha, no enxerto, no seio maxilar. No entanto, os resultados dos autores a longo prazo apoiaram que o PRF de Choukroun é um biomaterial simples e barato, e sua aplicação durante o levantamento do seio pode ser considerada como uma alternativa aos enxertos ósseos, particularmente quando é necessária uma pequena quantidade de osso ao redor dos implantes. Os autores recomendam que estudos futuros, relativos a ganho vertical em altura no osso alveolar(utilizando PRF como único material de enxerto em levantamentos de soalho de seio) sejam realizados, a fim de elucidar melhor o assunto.

Segundo os autores citados no presente relato de caso clínico, o tecido ósseo obtido no levantamento de seio, em área na qual se pretendia instalar implantes foi bastante significativo, nos casos nos quais foram associados L-PRF com osso liofilizado. Em nenhum trabalho consultado, foi citado um resultado insatisfatório com a utilização desses biomateriais. A utilização de Tomografia Cone Beam, foi o método utilizado para a visualização do tecido ósseo formado na área da enxertia e essa Tomografia foi obtida 5 meses após o procedimento e comparada à Tomografia inicial. O resultado, foi bastante similar àqueles obtidos pelos autores citados acima.

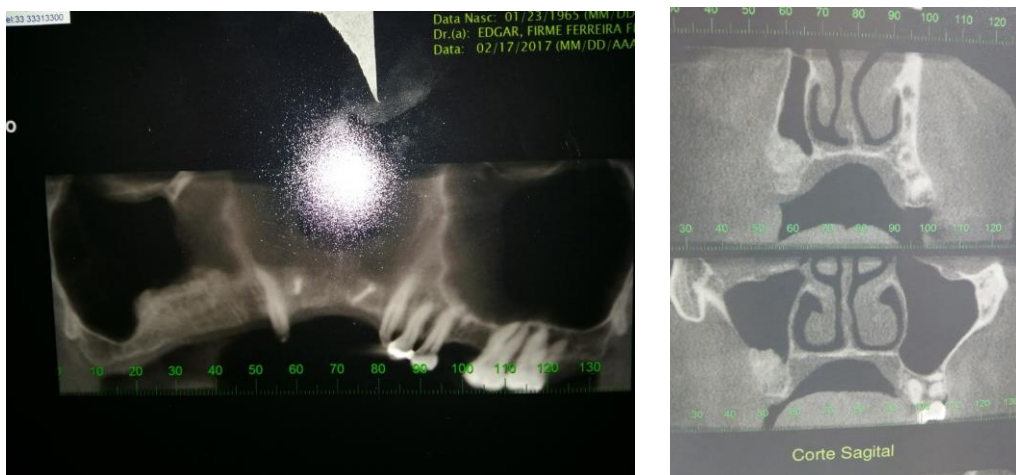
5. CONCLUSÃO

A utilização do L-PRF em diversos casos clínicos e experimentos descritos na literatura consultada, mostra resultados promissores quanto à boa formação de tecido ósseo em levantamento de soalho de seio maxilar e mostra também, que seu uso é vantajoso em relação a outros concentrados plaquetários, por ter um protocolo simples e preciso, mais barata a sua produção, e com a obtenção de resultados similares em todos os casos. É totalmente autógeno e previsível quanto ao seu resultado, bem como, proporciona menor morbidade no paciente operado.

A utilização dessa técnica permite também, que sítios onde se pretenda instalar implantes, possam ser reconstruídos, devolvendo as condições ideais para a reabilitação protética do paciente desdentado.

No caso clínico descrito, observa-se o bom resultado obtido, através da visualização tomográfica (tomografia realizada 5 meses após o procedimento cirúrgico), na qual pode ser vista uma considerável quantidade de tecido duro (semelhante a osso) formado no interior do seio maxilar direito do paciente.

Fonte: Aluno Edgar Firme Ferreira Filho



**FIGURA 4 e 5 - Tomografia realizada 5 meses após o levantamento de seio-
Corte Sagital**

REFERÊNCIAS

Agrawal, M.; Agrawal, V. **Platelet rich fibrin and its applications in dentistry: a review article**. National Journal of Medical and Dental Research. India: v. 2, n. 3, p. 51-58, Jun/2014.

Albanese, A.; Licata, M.E.; Polizzi, B.; Campisi, G.. **Platelet-rich plasma (PRP) in dental and oral surgery: from the wound healing to bone regeneration**. Immunity & Ageing. 2013, 10:23.

Berberi, A.; Lea Bouserhal, Nabih Nader, Rita Bou Assaf, Nayla Bassil Nassif, Joseph Bouserhal, and Ziad Salameh. **Evaluation of Three-Dimensional Volumetric Changes After Sinus Floor Augmentation with Mineralized Cortical Bone Allograft**. J Maxillofac Oral Surg. 2015 Sep; 14(3): 624–629.

Bramante CM, Berbert A. **Cirurgia paraendodôntica**. São Paulo: Livraria Santos Editora; 2000.

Brilhante, F.V.. **Contração volumétrica de diferentes materiais de enxertos no preenchimento de cavidades sinusais: estudo prospectivo, paralelo e controlado** .Tese UNG-2015.

Boyne, P.J.; James,R. **Grafting of maxillary floor with autogenous marrow and bone**. J Oral Surg, 38: 613-616, 1980.

Buser D, Hoffmann B, Bernard JP, Lussi A, Mettler D, Schenk RK. **Evaluation of filling materials in membrane-protected bone defects. A comparative histomorphometric study in the mandible of miniature pigs**. Clinic Oral Implants 1998;9:137–50.

Calasans-Maia M.D.; Mourao C.F; Alves, A.T.; Sartoretto S.C.; De Uzeda, M.J., Granjeiro, J.M.; Maxillary Sinus Augmentation with a New Xenograft: **A Randomized Controlled Clinical Trial**. Clin Implant Dent Relat Res. 2015; (10): Suppl 2. 586-93.

Camargo, F. M.; Malmann, F.; Beck, Derliane, G. S.; Comel, João C.; Heizemann, G.; Bruggemann, R.; Ruschel, G. H.; **Fibrinas Ricas em Plaquetas, uma Alternativa para Regeneração Tecidual: revisão de literatura**. revista saúde integrada v.6 n. 11-12 (2013) issn 2447-7079 (online).

Cardoso, Michelle L.. **Fibrina rica em plaquetas e leucócitos (L-PRF) diminuindo a morbidade em procedimentos de reconstruções teciduais orais**. / Michelle Lessa Cardoso ; Sanzia Marreto Lopes,2015.(tese)

Chiarelli, M.; Dunker, C.; Paiano, G. A.. **Tomografia computadorizada como método auxiliar no diagnóstico de lesões intraóssea: relato de caso clínico de odontoma composto**. Revista Odonto Ciência. 2006; 21: 292-296.

Costa, A.L.C.; Neto, A. S. R.; Neves, D. M.; Silva, F. G. O.; Simao, G. M. I.. **Características dos agregados plaquetários e indicações da L- PRF na cirurgia oral**. Implant News, v. 4, 2012.

Choukroun, J.; Diss, A.; Simonpieri, A.; Girard, M. O.; Schoeffler, C.; Dohan, S. I.; Dohan, A.; Mouhyi, J.; Dohan, D. N.. **Platelet-rich fibrin (PRF): Platelet-rich fibrin (PRF): A second-generation platelet concentrate. Part V: Histologic evaluations of PRF effects on bone allograft maturation in sinus lift**. Oral Surg Oral Med Oral Pathol Oral Radiol Endod, v.101, p.56-60, 2006.

Choukroun, J.; Diss, A.; Simonpieri, A.; Girard, M. O.; Schoeffler, C.; Dohan, S. I.; Dohan, A.; Mouhyi, J.; Dohan, D. N. (2006) **Platelet-rich fibrin (PRF): a second-generation platelet concentrate. Part V: histologic evaluations of**

PRF effects on bone allograft maturation in sinus lift. Oral Surg Oral Med Oral Pathol Oral Rad Endod 101: 299–303. doi:10.1016/j.tripleo.2005.07.012.

Cohenca, N., Simon J. H.; Roges R.; Morag, Y.; Malfaz, J. M.. **Clinical indications for digital imaging in dento-alveolar trauma. Part 1: traumatic injuries.** Dent Traumatol. 2007;23: 95-104.

Cotton, T.P.; Geisler, T. M.; Holden, D. T.; Chwartz, S. A.; S. Chindler, W. G.. **Endodontic applications of cone-beam volumetric tomo-graphy.** J Endod. 2007;33(9): 1121-32.

David, M.; Dohan, D. D. S.; M. S, A.Joseph, Choukroun, M.D; b Antoine Diss, DDS, MS,c Steve L. Dohan, d'Anthony J. J. Dohan,e Jaafar Mouhyi, D.D.S, PhD, f and Bruno Gogly, DDS, MS, PhD,g Nice and Paris, France, Los Angeles, Calif, and Gotenborg, Platelet-rich fibrin (PRF): **A second generation platelet concentrate.** Parts I to V. Sweden, 2006.

Del Fabbro, M.; Rosano, G.; Taschieri, S. **Implants survival rates after maxillary sinus augmentation.** Eur J Oral Sci,116(6):497-506, 2008.

Desarda, H.M.; Gurav, A.N., Gaikwad, S.P.; Inamdar SP. **Platelet rich fibrin: A new hope for regeneration in aggressive periodontitis patients: Report of two cases.** Indian Journal of Dental Research. 2013, 24 (5): 627-630.

Dohan D.M, Choukroun J, Diss A, Dohan SL, Dohan A.J.J.; Mouhyi J, Gogly B. **Platelet-rich fibrin (PRF): A second-generation platelet concentrate. Part I: Technological concepts an evolution.** Oral Surg Oral Med Oral Pathol Oral Radiol Endod. 2006; 101: E37-44.

Dong-Seok Sohn; Bingzhen Huang; Jin Kim; W. Eric Park; Charles C. Park . **Utilization of Autologous Concentrated Growth Factors (CGF) Enriched Bone Graft Matrix (Sticky Bone) and CGF-Enriched Fibrin Membrane in Implant Dentistry.** The Journal of Implant & Advanced Clinical Dentistry. Vol. 7, No. 10 December 2015.

EUN-SIK, Jang. **Restoration of peri-implant defects in immediate implant installations by Choukroun platelet-rich fibrin and silk fibroin powder combination graft**, 2010.

Feng Xuan 1, Chun-Ui Lee 1, Jeong-Seog Son 1, Seung-Mi Jeong, Byung-Ho Choi*, 2012. **A comparative study of the regenerative effect of sinus bone grafting with platelet-rich fibrin-mixed Bio-Oss_ and commercial fibrin-mixed Bio-Oss_: An experimental study.**

Garg, A.K.; **Augmentation grafting of the maxillary sinus for placement of dental implants: anatomy, physiology, and procedures.** *Implant Dent* 1999;8:36–46.

Hakan Ocak; Nukhet Kutuk; Umut Demetoglu; Esra Balcioglu; Saim Ozdamar; Alper Alkan. **Comparison bovine bone-autogenic bone mixture versus platelet-rich fibrin formaxillary sinus grafting: histological and histomorphological study.** *Journal of Oral Implantology*,2017.

Howerton, Jr. W.B., Mora MA. **Use of conebeam computed tomography in dentistry.** *Gen Dent.* 2007; 55(1): 54-57.

Inchingolo F., Tatullo M., Marrelli M., Inchingolo A.M.; Scacco S., Inchingolo A.D.; Dipalma G., Vermesan D.; Abbinante A.; Cagiano R. (2010) **Trial with platelet-rich fibrin and Bio-Oss used as grafting materials in the treatment of the severe maxillar bone atrophy: clinical and radiological evaluations.** *Eur Rev Med Pharmacol Sci*, 2010, 14(12):1075–1084.

Inchingolo, F; A Ballini; S.A Mura; D Farronato; N Cirulli; F Pettini; E Gheno; D. Vermesan; P. Pederzoli; G. Resta; M. Caprio; F. Muollo; G. Marinelli; A.D. Inchingolo;G. Malcangi; S. Cantore; M. Del Corso; M. De Benedittis; A.M.; Inchingolo; M. Serafini; S. Diteodoro; F. Schinco; R. Cagiano; D. De Vito; R.; Cortelazzi; G. Dipalm. **Use of platelet rich fibrin and Bio-OSS/SINT-Oss for**

implant-prosthetic rehabilitation in maxillary atrophy with sinus pathology: A 48-month follow-up. *European Journal of Inflammation* 2015, Vol. 13(1) 58–65.

Jadhav, T.; Thomas B.S. **Platelet Rich Fibrin Membrane For Recession Coverage.** *Journal of Dentistry.* 2012, Vol.2, Issue 3: 223-227.

Naik B.; Karunakar P., Jayadev M., Marshal, V.R. **Role of Platelet rich fibrin in wound healing: A critical review.** *Journal of Conservative Dentistry.* 2013, Vol.16, Issue 4: 284-293.

Jong-WonLee, Seong-Gon Kim, Jwa-Young Kim, Yong-Chan Lee, Je-Yong Choi, Rosca Dragos, Dand Horatiu Rotaru, Gangneung, Anyang. **Oral and Maxillofacial Surgery**, Vol. 113 No. 4 April 2012. Restoration of a peri-implant defect by platelet-rich fibrin.

Júnior, Raymundo. Tomografia **Computadorizada Cone-Beam.** In: **Fontoura, R. A. Temas Atuais em Odontologia.** 18º CIORJ. Rio de Janeiro: Guanabara Koogan. 2007; 3: 17-47.

Kent, J. N.; Block, M.S **Simultaneous maxillary sinus floor bone grafting and placement of hydroxyapatite-coated implants.** *J Oral Maxillofac Surg*, 47(3):238-42, 1989.

Kfoury, Flávio; Piaia Marcelo; Puertas, Marcelo. **Fibrina Rica em Plaquetas e Leucócitos (L-PRF) em Sinus Lift – Relato de Caso Clínico.** *Revista APCD; SBC-D*,2012.

Khiste, S. V.; Tari, R. N. **Platelet-rich fibrin as a biofuel for tissue regeneration.** Hindawi Publishing Corporation, New Pargaon, Kolhapur, Maharashtra, p. 1-6, Abr/2013.

Kim, D. M.; Nevins M. L.; Camelo, M; Camelo J.M.; Schupbach, P.; Hanratty J.J.; Uzel N.G.; Nevins M. **The efficacy of demineralized bone matrix and cancellous bone chips for maxillary sinus augmentation.** Int J Periodontics Restorative Dent, 29(4):415-23, 2009.

Kobayashi M.; Kawase T.; Horimizu M.; Okuda K.; Wolff LF.; Yoshie H. **A proposed protocol for the standardized preparation of PRF membranes for clinical use.** 2012, 1-7.

Kumar, R. & Shubhashini, N. **Platelet rich fibrin: a new paradigm in periodontal regeneration. Cell tissue bank. Fibrina rica em plaquetas e leucócitos e a sua influência na reabilitação em implantologia.** Sá, Cárin Alves de Sousa. 2013 (Monografia apresentada à Universidade Fernando Pessoa-Porto, Portugal, como parte dos requisitos para a obtenção do grau de Mestrado Integrado em Medicina Dentária).

Lekholm, U. **A eficácia da osseointegração para o paciente parcialmente edêntulo.** In: Nevins M, Mellonig JT, eds. Implantoterapia. 1ª ed. São Paulo, SP: Quintessência Editora Ltda., 2003:22–5.

Malmann, F.; Lago, P.E.W.; Della Bona, A. **Uso de fibrina rica em plaquetas (PRF) no tratamento de perfurações da membrana sinusal.** Full. Dent Sci., v. 5, n. 17, p. 66-73, 2013.

Marx, R.E.; Carlson, E.R.; Eichstaedt R.M.; Schimmele, S.R.; Strauss, J.E.; Georgeff, K.R.. **Platelet-rich plasma. Growth factor enhancement for bone grafts.** Oral Surg Oral Med Oral Pathol Oral Radiol Endod 1998;85:638–46.

Matte, E.W..**Enxerto de sínfise mandibular para recuperação de rebordos reabsorvidos e colocação de implantes osseointegrados.** (Dissertação de Mestrado). Bauru, SP: Universidade de São Paulo, 2000.

Mazor, Z.; Horowitz, R.A.; Del Corso, M.; Prasad, H.S.; Rohrer, M.D.; Ehrenfest, D.M.D.; **Sinus Floor Augmentation with Simultaneous Implant Placement Using Choukroun's Platelet-Rich Fibrin as the Sole Grafting Material: A Radiologic and Histologic Study at 6 Months.** Journal of Periodontol. 2009, 80: 2056-2064. doi:10.1902/ jop.2009.090252.

Misch, C.E.; **Implantes dentários contemporâneos.** 2^a ed. São Paulo, SP: Ed. Santos, 2000.

Moraes, L. E. B.; Fernandes, G. V. O.; Maia, M. D. C.; Granjeiro, J. M. **Relevância da utilização do Plasma Rico em Plaquetas associado ao Bio-Oss em Levantamento de Seio Maxilar: Revisão Sistemática.** revista fluminense de odontologia – ano xxii – no 45 – janeiro / junho 2016. issn 1413-2966/ d-2316 .2016 international journal of science dentistry | available online: <http://www.ijosd.uff.br>.

Mosesson, M.W.. **Fibrinogen and fibrin structure and functions.** Journal of Thrombosis and Haemostasis. 2005, 3: 1894-1904.

Nevins, M.; Camelo, M.; De Angelis N.; Hanratty J.J.; Khang, W.G.; Kwon J.J.; Rasperini G.; Rocchietta, I.; Schupbach, P.; Kim, D.M. **The clinical and histologic efficacy of xenograft granules of maxillary sinus floor augmentation.** Int J Periodontics Restorative Dent, 31(3):227-35, 2011.

Öncü, E.; Bayram, B.; Kantarcı, A.; Gülsever, S.; Alaaddinoğlu, E.E.. **Positive effect of platelet rich fibrin on osseointegration.** Med Oral Patol Oral Cir Bucal. (2016), doi:10.4317/medoral.21026.

Panda, S.; Ramamoorthi, S.; Jayakumar, N.D.; Sankari, M.; Varghese, S.S.. **Platelet rich fibrin and alloplast in the treatment of intrabony defect.** Journal of Pharmacy and Bioallied Sciences. 2014, Vol.6, Issue 2: 127-131.

Peker, E.; Karaca, I. R.; Yildirim, B.. **Experimental Evaluation of the Effectiveness of Demineralized Bone Matrix and Collagenated Heterologous Bone Grafts used alone or in combination with Platelet-Rich Fibrin on bone healing in sinus floor augmentation.** The International Journal of Oral & Maxillofacial Implants, volume 31 nr. 2, 2016.

Piaia, M.; Puertas, R.; Kfoury, F.. **Fibrina Rica em Plaquetas e Leucócitos (L-PRF) em Sinus Lift** .Revista APCD-SBC/D 4º Trimestre 2012,14-15.

Pires, B.. **Avaliação de diferentes técnicas de levantamento de seio maxilar (sinus lift) destinadas a implantodontia : revisão de literatura.** 2012. 24 f. Trabalho de Conclusão de Curso (Graduação em Odontologia) – Faculdade de Odontologia, Universidade Federal do Rio Grande do Sul, Porto Alegre, 2012.

Pohlenz, P.; Blessmann, M.; Blake, F.; Heinrich, S.; Schmelzle, R.; Heiland, M.. **Clinical indications and perspectives for intraoperative cone beam computed tomography in oral and maxillofacial surgery.** Oral Surg Oral Med Oral Pathol Oral Radiol Endod. 2007;103: 412-7.

Pradeep, A.R.; Rao, N.S.; Agarwal, E.; Bajaj, P.; Kumari, M.; Naik, S.B.. **Comparative Evaluation of Autologous Platelet-Rich Fibrin and Platelet-Rich Plasma in the Treatment of 3-Wall Intra-bony Defects in Chronic Periodontitis: A Randomized Controlled Clinical Trial.** Journal of Periodontology. 2012, Vol.83, nº12: 1499-1507.

Rodrigues, G.; Fabris, V.; Mallmann, F.; Rech, C. A.; Carvalho, R.V.; Ruschel, G.H..**Fibrinas ricas em plaquetas, uma alternativa para regeneração tecidual: revisão de literatura.** J Oral Invest,2015, 4(2): 57-62.

Sánchez, A.R.; Sheridan, P.J.; Kupp, L.I.. **Is Platelet-rich Plasma the Perfect Enhancement Factor? A current review.** The International Journal of Oral & Maxillofacial Implants. 2003; 18: 93-103.

Scarfe, W.C.; Farman, A.G.; Sucovick, P.. **Clinical applications of cone-beam computed tomography in dental practice.** J C an Dent Assoc. 2006; 72(1):75-80.

Schmitt,C.; Karasholi, T.; Lutz,R.; Wiltfang, J.; Neukam, F. W.; Schlegel, K.A.. **Long-term changes in graft height after maxillary sinus augmentation, onlay bone grafting and combination of both techniques: a long- term retrospective cohort study.** Clin Oral Implants, Oct 17, 2012(doi:101111/ clr.12045.).

Sherif, A.; Bakry, S. A.; Abd-Elhakam, H.. **Platelet-Rich Fibrin in Maxillary Sinus Augmentation : A Systematic Review.** Journal of Oral Implantology,2015 Vol. XLI/No Six .DOI: 10.1563/AAID-JOI-D-14-00167.

Shirmohammadi, A. L. R.; Mohammad, T. C.; Reza, P.; Masoumeh, F.; Nasrin, R.. **A comparative Study on the Efficacy of Anorganic Bovine Bone (Bio-Oss) and Nanocrystalline Hydroxyapatite(Ostim) in Maxillary Sinus Floor Augmentation.** 2012

Simonpieri, A.; Choukroun, J.; Girard, M.O.; Ouaknine, T.; Dohan, D. **Immediate post-extraction implantation: interest of the PRF.** *Implantodontie.* v. 13, p. 177-89, 2004.

Simonpieri, A.; Del Corso, M.; Sammartino, G.; Dohan, E. D. M.. **The relevance of Choukroun's platelet-rich fibrin and metronidazole during complex maxillary rehabilitations using bone allograft. Part I: a new grafting protocol.** *Implant Dent,* v. 18, p. 102-11, 2009.

Simonpieri, A. D. D.S.; Choukroun, J. M.D.; Corso, M. D. D.D.S.; Sammartino, G. M.D.; Ehrenfest, D. M.; Dohan, D.D.S.; M.S.. **Implants with sinus augmentation-the merit of bone grafting; A Systematic Review,Poster Presentation.IADR General Session, Korea 2016. Simultaneous Sinus-Lift and Implantation Using Microthreaded Implants and Leukocyte- and**

Platelet-Rich Fibrin as Sole Grafting Material: A Six-Year Experience. February 2011 - Volume 20 - Issue 1 - pp 2-12.

Summers, R.B.; **A new concept in maxillary implant surgery: the osteotome technique.** Compend Contin Educ Dent, 15(2):152-60, 1994.

Sood V.; Masamatti, S.S.; Khatri, M.; Kumar, A.; Jindal, V.. Platelet Concentrates – Part I. Ehrenfest D.M.D.; Rasmusson, L.; Albrektsson T. **Classification of platelet concentrates: from pure platelet-rich plasma (P-PRP) to leucocyte- and platelet-rich fibrin (L-PRF).** Trends in Biotechnology. 2008, Vol.27, n°3: 158-167. Indian Journal of Dental Sciences. 2012, Vol.4, Issue 2: 119-123.

Tatullo, M.; Sunitha, R.V.; Munirathnam, N.E.. **Platelet Rich Fibrin (P.R.F.) in reconstructive surgery of atrophied maxillary bones: clinical and histological evaluations.** International journal of medical sciences, 9(10), pp.872–80. Platelet-rich fibrin: Evolution of a second-generation platelet concentrate. Indian Journal of Dental Research. 2008, 19 (1): 42-46.

Tatum, H. JR. **Maxillary and sinus implant reconstructions.** Dent Clin North Am,30(207-29), 1986.

Toffler, M.; Toscano, N.; Holtzcla, W. D.. **Osteotome-mediated sinus floor elevation using only platelet-rich fibrin: an early report on 110 patients.** Implant Dent, v. 19, n. 5, p. 447-56, 2010.

Tsurumachi, T.; Honda, K.. **A new cone beam computerized tomography system for use in endodontic surgery.** Int Endod J. 2007; 40(3): 224-232.

Tunali, M.; Özdemir, H.; Küçükodaci, Z.; Akman, S.; Firatli, E.. **In vivo evaluation of titanium-prepared platelet-rich fibrin (T-PRF): a new platelet concentrate.** British Journal of Oral and Maxillofacial Surgery, v. 51, p. 438–443, 2013.

Uchida, Y.; Goto M.; Katsuki, T.; Akiyoshi, T. **A cadaveric study of maxillary sinus size as an aid in bone grafting of the maxillary sinus floor.** J Oral Maxillofac Surg 1998; 56:1158–63.

Weibrich, G.; Kleis, W.K.; Kunz-Kostomanolakis, M.; Loos, A.H.; Wagner, W.. **Correlation of platelet concentration in platelet-rich plasma to the extraction method, age, sex, and platelet count of the donor.** Int J Oral Maxillofac Implants 2001;16:693–9.

Woo, I.;Lee, B.T.. Maxillary **sinus floor elevation: review of anatomy and techniques.** Implant Dent, 13(1):28-32(2004).

WU, C-L.; LEE, S-S.; TSAI, C-H.; LU, K-H.; ZHAO, J-H.; CHANG, Y-C. **Platelet-rich fibrin increases cell attachment, proliferation and collagen-related protein expression of human osteoblasts.** Australian Dental Journal, v. 57, p. 207-212, 2012.

WU C-L, Lee S-S, Tsai C-H, Lu K-H, Zhao J-H, Chang Y-C. **Platelet-rich fibrin increases cell attachment, proliferation and collagen-related protein expression of human osteoblasts.** Australian Dental Journal. 2012, 57: 207-212.

