

## Abutment cerâmico para prótese individual metalfree sobre implante: parafusada ou cimentada - demonstração laboratorial e clínica

### *Ceramic abutment for metalfree individual prothesis supported implant: screw or cement - demonstration laboratory and clinical.*

Sérgio Alexandre Gehrke - Mestre em Odontologia, Centro de Pesquisas Odontológicas São Leopoldo Mandic. Pesquisador do LACHEN – Universidade Federal de Santa Maria/RS; Consultor internacional da empresa Produits Dentaires – Vevey (Suíça).

Paulo César Vieira dos Santos - Mestrando em Periodontia, Faculdade São Leopoldo Mandic

Nara Tathiane do Amaral Carvalho - Mestre em Odontologia, Reabilitação Oral pela Faculdade de Odontologia da Universidade Federal de Uberlândia. Responsável Técnica Bionnovation Produtos Biomédicos.

Renata Milhossi de Mello - Graduada em Engenharia de Produção pela Faculdade de Engenharia de Bauru da Universidade Estadual de São Paulo. Bionnovation Produtos Biomédicos.

Marcelo José Carbonari- Doutor em Ciências e Tecnologia Nuclear pelo Instituto de Pesquisas Energéticas Nucleares. Diretor Industrial Bionnovation Produtos Biomédicos.

#### Resumo

A crescente exigência estética por parte dos pacientes tem levado ao desenvolvimento de novos materiais e técnicas restauradoras. Dentro desses novos conceitos e recursos protéticos, os pilares cerâmicos vêm ganhando popularidade por possibilitarem a elaboração de próteses implantossuportadas livres de metal e assim viabilizarem uma situação estética mais favorável, principalmente quando comparados aos abutments metálicos. Suas propriedades mecânicas são confiáveis, e sua biocompatibilidade com os tecidos também, o que os tornam uma alternativa viável nas reabilitações protéticas em regiões onde a estética é fundamental. Sendo assim, o presente trabalho apresenta um novo abutment cerâmico com características que possibilitam a realização de próteses cimentadas ou parafusadas livres de metal, com a demonstração de uma sequência laboratorial e clínica de uma restauração implanto-suportada confeccionada sobre o pilar cerâmico Ceraprep®.

**Descritores:** Prótese dentária fixada por implante, cerâmica, estética dentária.

#### Abstract

The increasing demand of aesthetic by the patients, has led to the development of new materials and restorative techniques. Within these new concepts and features prosthetic ceramic pillars are gaining popularity because they allow for the development of implant-supported prostheses free of metal and thus continue to permit a more favorable aesthetic situation, especially when compared to metal abutments. Their mechanical properties are reliable, and its biocompatibility with the tissues as well, which makes it a viable alternative in prosthetic rehabilitation in areas where aesthetics are critical. Therefore, this paper presents a new ceramic abutment with features that enable the use of bolted or cemented prostheses free of metal, with the demonstration of a sequence of clinical laboratory and an implant-supported restoration fabricated on the ceramic abutment Ceraprep®.

**Descriptors:** Dental prosthesis, implant-supported, ceramics, esthetics dental, abutments dental.

**Correspondência com o autor:** marcelocarbonari@bionnovation.com.br

**Recebido:** 26/03/2010

**Aprovado:** 22/04/2010

## Introdução

A instalação de implantes dentário em áreas estéticas para a substituição de dentes perdidos, principalmente individuais, exige a utilização de técnicas e materiais diferenciados quando a estética é desejada. Assim, para reabilitar o paciente funcional e esteticamente, deve-se observar a estética branca (dentes) e a vermelha (gingiva). A área ânterossuperior, quando reabilitada por próteses implantossuportadas, traz uma dificuldade muito grande pela presença dos dentes vizinhos, possibilitando assim a comparação direta entre o dente natural e o dente reposto, o que torna mais problemático quando tratamos os incisivos centrais superiores. Um inconveniente para a reabilitação protética com implantes utilizando pilares convencionais em titânio nessa região é a presença de tecido gengival delgado e/ou recessões gengivais, o que resulta em uma restauração de aparência desagradável (Schiroli<sup>10</sup> 2004; Tripodakis<sup>12</sup> 1995).

Assim sendo, o planejamento integral na substituição de dentes anteriores deve ser elaborado com muita atenção, pois qualquer milímetro pode alterar o resultado final. Normalmente, quando é possível, os implantes são instalados imediatamente após a extração para tentar manter o máximo possível a anatomia dos tecidos dessa área e, técnicas de enxertos gengivais e ósseos são associadas na tentativa de melhorar e facilitar os procedimentos e resultados estéticos. Ainda, esses cuidados iniciais estão relacionados à parte cirúrgica do tratamento com implantes, sendo que o surgimento dos pilares estéticos, como o pilar de zircônia (Ceraprep<sup>®</sup> Bionnovation), vem a preencher uma lacuna deixada pelos pilares metálicos, que em determinadas situações, como no caso em que o paciente possui uma gengiva muito fina, prejudica a estética vermelha (Schiroli<sup>10</sup> 2004; Bottino<sup>2</sup> 2004; Henriksson<sup>6</sup> 2003; Tan<sup>11</sup> 2004). Por isso, a escolha correta do abutment e da cobertura estética é fundamental para a obtenção de um sorriso natural, preservação da osteointegração e da saúde dos tecidos peri-implantares (Branemark<sup>3</sup> 1987).

A utilização de materiais metálicos resulta em um aspecto escurecido após a implantação da coroa, o que não acontece quando são utilizados os materiais cerâmicos. Os primeiros abutments de alumina foram introduzidos em 1993 para serem utilizados em restaurações de implantes unitários e representavam, na ocasião, um avanço considerável em relação à estética quando combinados com coroas confeccionadas em cerâmica, produzindo melhor translucidez e significativa harmonia na transição entre a restauração e os tecidos gengivais peri-implantares (Amaral<sup>1</sup> 2004).

Além da reabilitação estética, as cerâmicas apresentam, ainda, vantagens incontestáveis, principalmente quanto às suas características de durabilidade química, resistência ao desgaste, biocompatibilidade e propriedades ópticas (Pastor<sup>9</sup> 2004).

Dessa forma, os abutments fabricados com materiais metálicos estão sendo substituídos por materiais cerâmicos como alumina e zircônia, no caso do pilar Ceraprep<sup>®</sup>, a zircônia é estabilizada com ítria (Y-TZP). Além disso, esse pilar apresenta uma grande particularidade que é a possibilidade de receber a aplicação de cerâmica diretamente sobre seu corpo.

Atualmente, o mercado dispõe de alguns pilares totalmente cerâmicos altamente resistentes e com excelentes propriedades, podendo ser a base Óxido de Alumínio (Ceradapt<sup>®</sup>; Procera Alumina personalizado<sup>®</sup>) e de Óxido de Zircônio (Procera Zircônia personalizada<sup>®</sup>; Pilar Zircônia<sup>®</sup>; Ankylos Cercon Balance<sup>®</sup>; Friadent CeraBase<sup>®</sup>; ZiReal<sup>®</sup>). No entanto, a maior parte desses não é recomendada a aplicação de cerâmica diretamente sobre o abutment, o que em alguns casos dificulta sua utilização, dependendo do posicionamento do implante e do espaço interoclusal.

## Proposição

A proposta deste artigo é demonstrar a sequência laboratorial com a possibilidade de utilização de um pilar cerâmico em prótese cimentada ou parafusada, bem como um caso clínico com a demonstração do resultado estético obtido.

## Relato de caso

### Demonstração laboratorial

Foi selecionado para a elaboração desta demonstração um incisivo central superior, pois, clinicamente, é a situação mais exigente esteticamente em que a comparação com o dente natural vizinho está muito próxima.

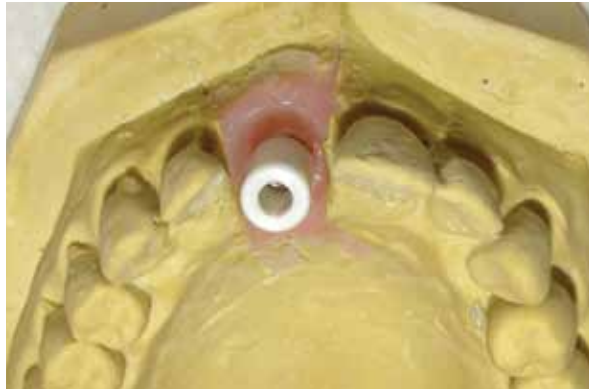O componente foi posicionado no modelo (figura 1) e o preparo foi feito seqüencialmente para elaboração de uma coroa cimentada e uma coroa parafusada (figura 2). O Pilar de Zircônia (Ceraprep<sup>®</sup>, Bionnovation, São Paulo/Brasil) foi parafusado sobre o análogo do modelo e esse foi preparado com pedra para preparo de zircônia (Zirconflex – Jota) e, pontas diamantadas para alta rotação com refrigeração, foram usadas para o acabamento (figura 3). A cerâmica utilizada foi a Vita VM9<sup>®</sup>, a qual é especialmente fabricada para aplicação sobre peças cerâmicas (figuras 8, 9 e 10).

### Preparo para prótese cimentada

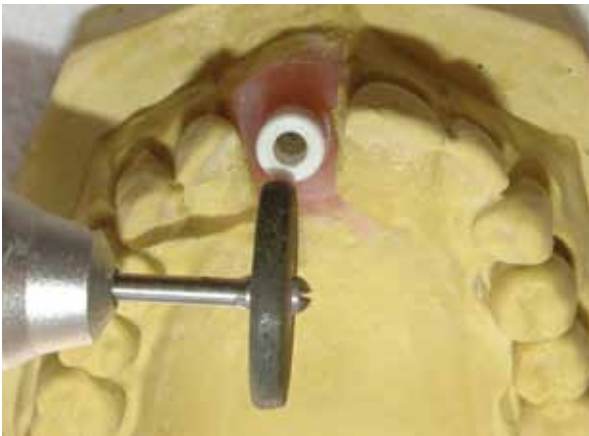Elaboração de uma coroa parafusada diretamente sobre o componente cerâmico

### Relato de caso clínico

Paciente do sexo feminino, 36 anos, necessitava de reabilitação estética do elemento dentário 21 o qual estava com a extração indicada devido à uma fratura radicular. Após a instalação do implante de 4,0 x 13,0 mm, procedeu-se a remoção de enxerto gengival livre



**Figura 1** - Pilar cerâmico posicionado no modelo de trabalho.

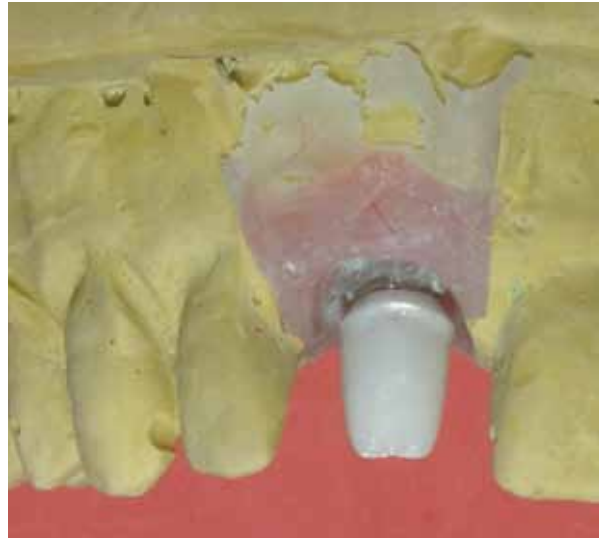
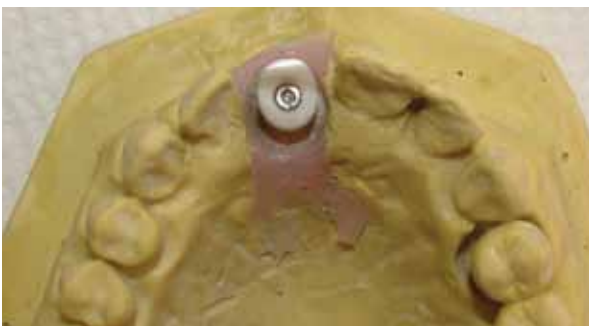
**Figura 2** - Desgaste do pilar com roda de diamante.

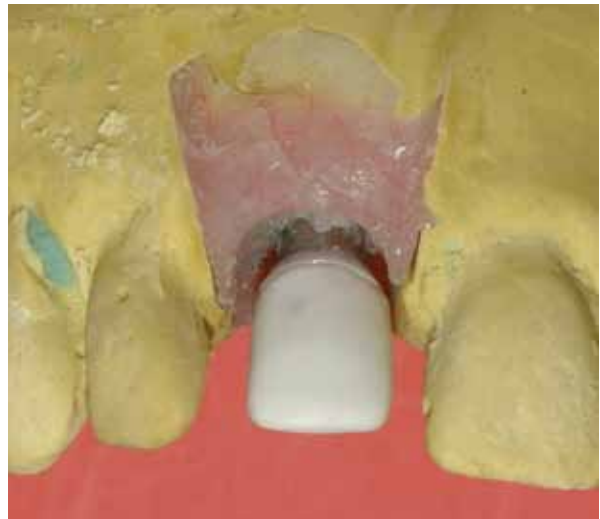

**Figura 3** - Acabamento com pontas diamantadas.

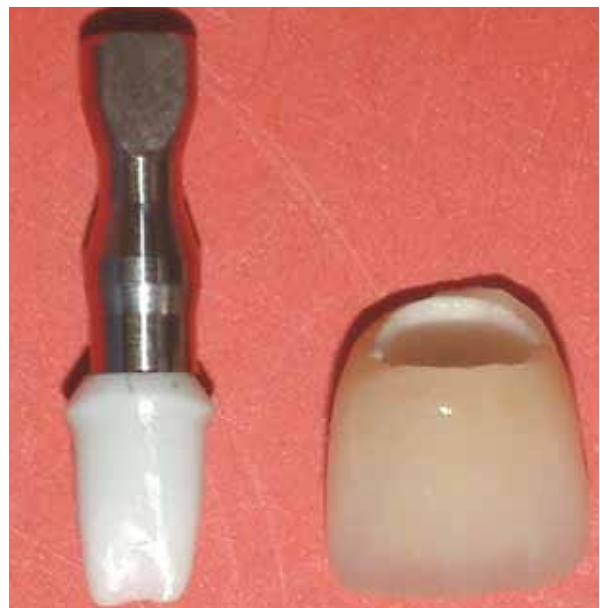**Figura 4** - Demonstração do componente original e o preparo elaborado.

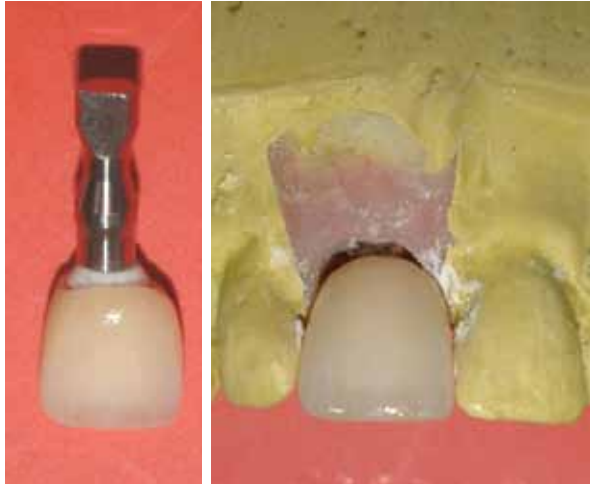

**Figuras 5 e 6** - Imagens do componente preparado posicionado no modelo de trabalho.

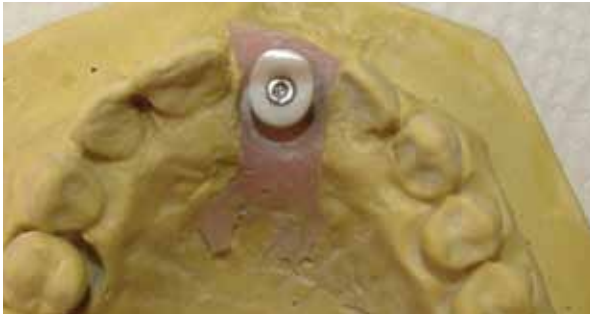

**Figura 7** - Casquete de In Ceram posicionado sobre o componente.

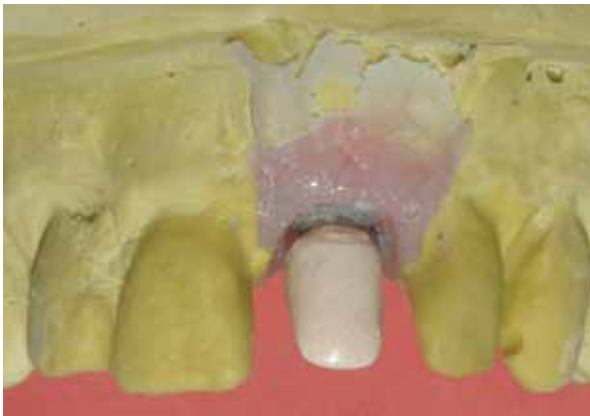



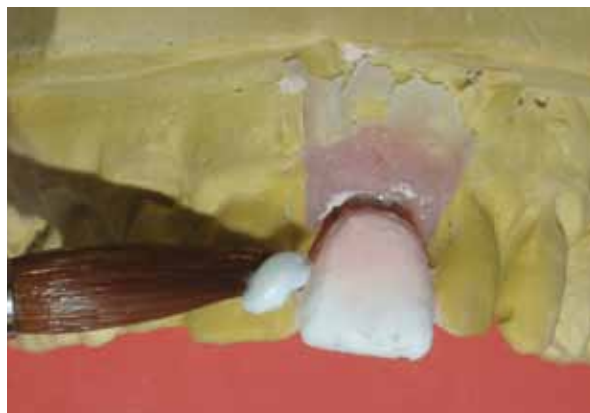**Figuras 8, 9 e 10** - Aspecto da coroa após a aplicação da cerâmica.



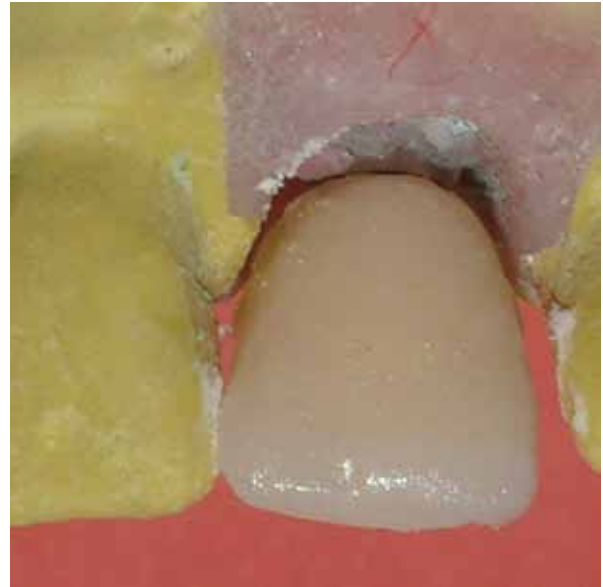
**Figura 11** - Aspecto do preparo do componente.



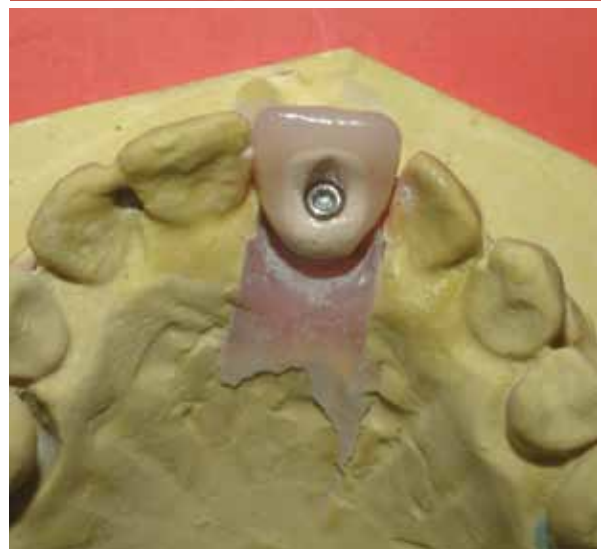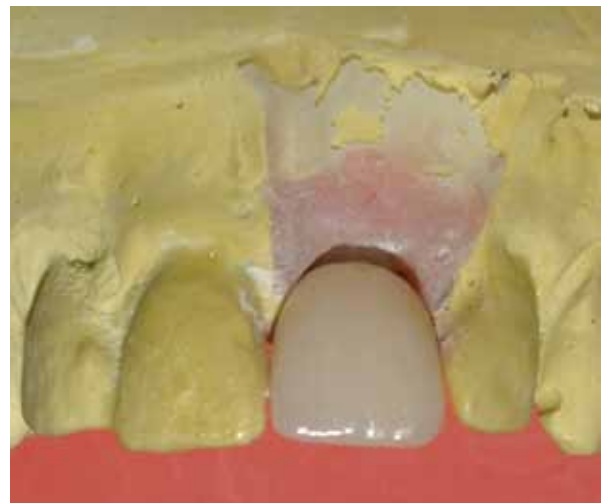**Figura 12** - Componente após a aplicação do agente de união e opaco.



**Figura 13** - Aplicação da cerâmica diretamente sobre o componente.



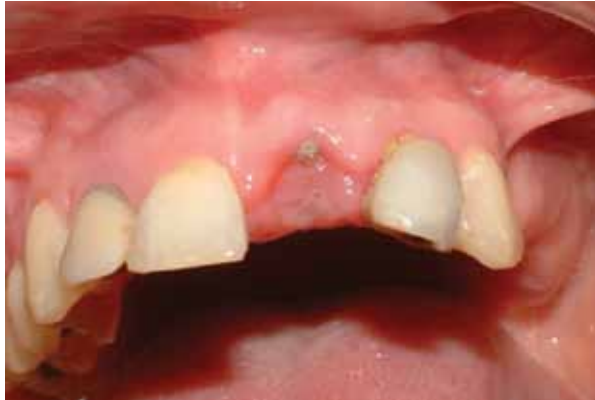**Figura 14** - Aspecto da cerâmica coaptada antes do glaze e acabamento final.



**Figuras 15 e 16** - Aspecto do elemento dental acabado por vestibular e palatino, respectivamente.

para oclusão do alvéolo e manutenção do volume gengival (figura 17).

Após o período de 3 meses, para a osseointegra-

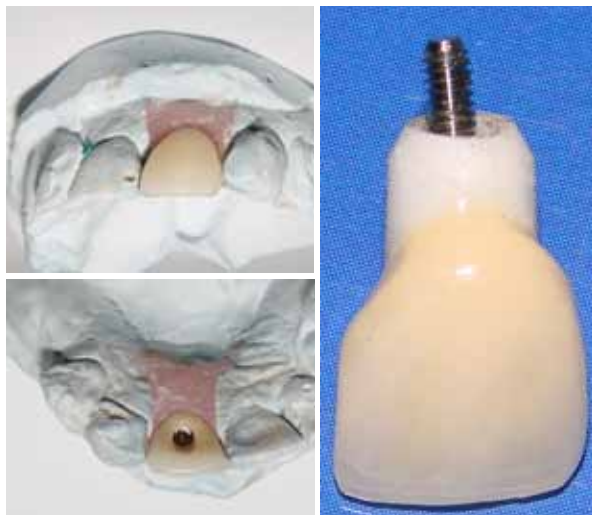


**Fig. 17** - Aspecto gengival após 7 dias.

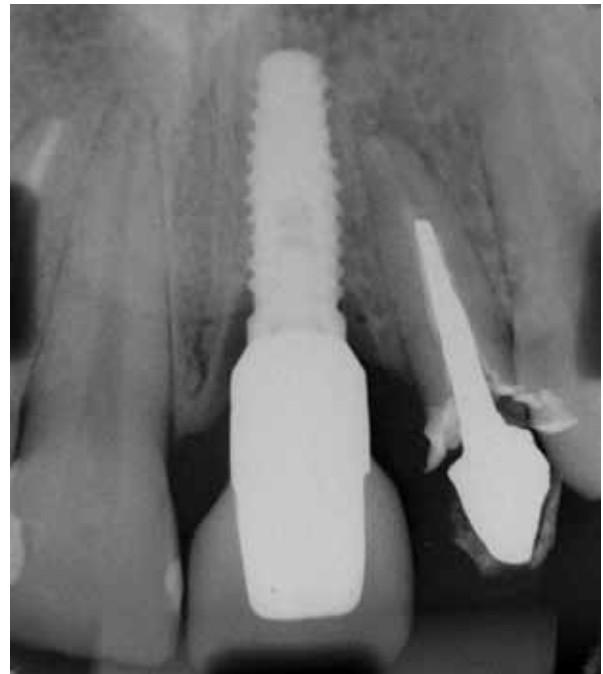ção do implante, foi instalado o pilar de cicatrização e foram feitos os procedimentos de impressão e transferência da informação para o modelo de trabalho. O Pilar de Zircônia (Ceraprep®, Bionnovation) foi parafusado sobre o análogo do modelo, preparado no laboratório com pontas montadas diamantadas referidas anteriormente. Em seguida, procedeu-se aplicação da cerâmica diretamente sobre o componente, pois o posicionamento do implante era muito favorável a confecção de uma prótese parafusada (figuras 18, 19 e 20).

Como podemos ver existe a necessidade de uma moldagem de transferência adequada, pois assim a aplicação da cerâmica é feita diretamente, diminuindo muito o tempo para a confecção da restauração final. O elemento então é levado à boca e parafusado, sendo sempre necessária a verificação de sua adaptação através do exame radiográfico.

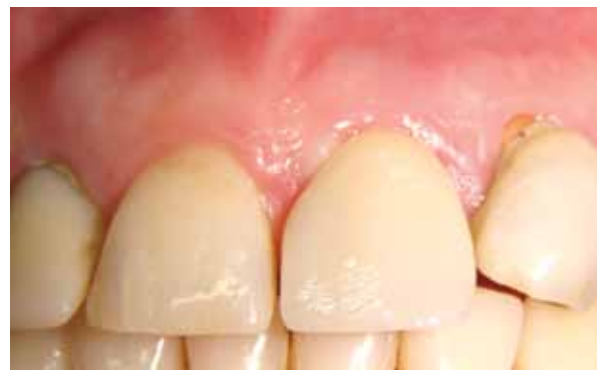Outra boa característica é o fato do componente



**Figuras. 18, 19 e 20** - Aspecto do dente sobre o modelo por vestibular e palatino e o dente fora do modelo em uma única peça, respectivamente.



**Figura 21** - Radiografia após a instalação da coroa, com seta demonstrando a possibilidade de verificar a adaptação da peça sobre o implante.



**Figura 22:** Aspecto clínico da coroa instalada, onde podemos observar a boa coloração do tecido gengival.

ser radiopaco, podendo ser avaliada sua adaptação sobre o implante (figura 21).

### Discussão

Muitas vezes a instalação de implantes dificulta a resolução protética e a confecção dos elementos dentários pelo laboratorista. Quando essa perda dentária ocorreu na região anterior da maxila representa uma dificuldade da situação clínica para a confecção de uma restauração implantossuportada, em que tanto a estética quanto a função estejam aceitáveis, uma vez que a perda do dente natural pode ser seguida pelo colapso dos tecidos duros e moles que fazem parte do complexo mucogengival<sup>9</sup>. Outras vezes a posição do implante pode dificultar a confecção da prótese.

O tratamento com implante para reposição dos

elementos dentários com a manutenção do tecido ósseo e da arquitetura gengival vem sendo utilizado com êxito há alguns anos. Porém, para aumentar as possibilidades de alcançar resultados esteticamente melhores, os componentes metálicos estão dando lugar aos componentes cerâmicos, sendo isso demonstrado através de estudos comparativos. Foram comparados clinicamente os resultados estéticos de incisivos centrais superiores restaurados com dois tipos de restaurações implantossuportadas, sendo um dos pilares de zircônia e o outro metálico. Os autores demonstraram que, embora o resultado estético final dos dois casos tenha sido considerado satisfatório, diferenças puderam ser observadas (Tan<sup>11</sup> 2004).

A aparência mucogengival dos tecidos moles que circundam a área implantada é ressaltada como de forte importância para o sucesso estético de uma restauração implanto-suportada, além do material e da configuração da restauração, onde os pilares confeccionados com materiais estéticos reduzem o efeito escuro dos pilares metálicos e promovem uma aparência mais agradável, tanto para a restauração quanto para o tecido gengival (Heydecke<sup>7</sup> 2002; Nakamura<sup>8</sup> 2002). Também, outro aspecto muito citado e importante para a obtenção de estética é o perfil de emergência, o qual para que ele seja adequado é necessário que a margem da coroa fique submucosa (Glauser<sup>5</sup> 2004), o que somente é possível observando-se o adequado posicionamento do nível do implante durante sua instalação.

As propriedades mecânicas dos materiais derivados de cerâmicas sobre os tradicionais metálicos no que se refere a resistência, tenacidade e fadiga, originou uma grande dúvida no momento da utilização desses novos materiais. Contudo, a indústria vem desenvolvendo materiais que possuem um comportamento biológico tão eficiente quanto o titânio e com propriedades mecânicas muito semelhantes (Bottino<sup>2</sup> 2004), o que foi estudado *in vitro* (Yildirim<sup>13</sup> 2003).

A obtenção de resultados, a longo prazo, parece ser de fundamental importância para uma adequada avaliação da capacidade desses tipos de materiais a serem utilizados na rotina nos consultórios odontológicos, porém é visível, por exemplo, quando avaliamos os aspectos de restaurações elaboradas com materiais livres de metal, como pode ser demonstrado nesse caso clínico.

### Conclusão

Podemos concluir que o pilar de zircônia oferece características favoráveis para a confecção de coroas de cerâmica pura, tanto parafusáveis como cimentáveis, permitindo alcançar melhores resultados estéticos do que componentes metálicos na região anterior. Sua indicação para ambos os modelos de prótese o torna mais versátil, pois dependendo do posicionamento do implante a prótese cimentada, que normalmente é fei-

ta sobre os elementos cerâmicos não pode ser utilizada e, no componente apresentado, Pilar Ceraprep<sup>®</sup>, a vantagem é a possibilidade de aplicar-se a cerâmica diretamente sobre o componente, elaborando-se uma prótese parafusada.

### Referências bibliográficas

1. Amaral, JMBL; Melhaço, RDM; André, LFM; Bonis, MA. Abutments de zircônia – uma nova era para a otimização estética em implantes dentários. *Revista Catarinense de Implantologia* 2004; 5(6):10-2.
2. Bottino, MA; Faria, R; Dinato, JC. Pilares ceramicos em implantodontia: o estado da arte. In: Miyashita E.; Fonseca AS. *Odontologia Estetica – O Estado da Arte*. Sao Paulo: Artes Medicas; 2004. v.1.
3. Branemark, PI; Zarb, GA. *Protesis tejido integrada: la osseointegracion el la odontologia clinica – Berlin*. Quintezen-ce 1987.
4. Doring, K; Eisenmann, E; Stiller, M. Functional and esthetic considerations for single-tooth Ankylos implant-crowns: 8 years of clinical performance. *J Oral Implantol* 2004; 30(3):198-209.
5. Glauser, R; Sailer, I; Wohlwend, A; Studer, S; Schibli, M; Scharer, P. Experimental zirconia abutments for implant-supported single-tooth restorations in esthetically demanding regions: 4-year results of a prospective clinical study. *Int J Prosthodont* 2004; 17 (3):285-90.
6. Henriksson, K; Jemt, T. Evaluation of custom - made Procera ceramic abutments for single-implant tooth replacement: a prospective 1- year follow - up study. *Int J Prosthodont* 2003; 16(6):626-30.
7. Heydecke, G; Sierralta, M; Razzoog, ME. Evolution and use of aluminum oxide single-tooth implant abutments: a short review and presentation of two cases. *Int J Prosthodont* 2002; 15 (5):488-93.
8. Nakamura, T; Saito, O; Fuyikawa, J; Ishigaki, S. Influence of abutment substrate and ceramic thickness on the colour of heat-pressed ceramic crowns. *J Oral Rehabil* 2002; 29 (9):805-9.
9. Pastor, FP; Bellini, DH; Lenharo, A. Otimização da estética – uso de abutment de zircônia e coroa all-ceram: relato de caso clínico. *Innovations Journal* 2004; 17-21.
10. Schiroli, G. Single-tooth implant restorations in the esthetic zone with PureForm ceramic crowns: 3 case reports. *Oral Implantol* 2004;30(6):358-63.
11. Tan, PLB; Dunne, JT. An esthetic comparison of a metal ceramic crown and cast metal abutment with an all-ceramic crown and zirconia abutment: a clinical report. *J Prosthet Dent* 2004; 91(3):215-8.
12. Tripodakis, AP; Strub, JR; Kappert, HF; Witkowski, S. Strength and mode of failure of single implant all-ceramic abutment restorations under static load. *Int J Prosthodont* 1995;8(3):265-72.
13. Yildirim, M; Fischer, H; Marx, R; Edelhoff, D. In vivo fracture resistance of implant-supported all-ceramic restorations. *J Prosthet Dent* 2003; Oct; 90 (4):325-31.