

Caso Clínico

Osteoplastia, Enxerto e Reabilitação em Caso de Overjet

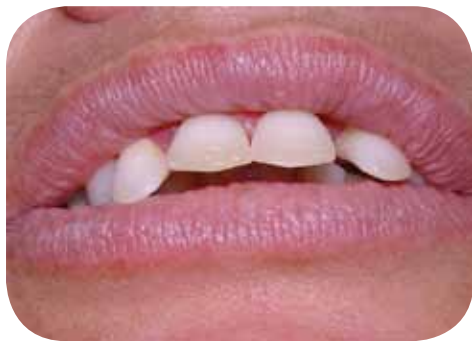Por Dr. Carlos A. A. de Oliveira | Dra. Celia Maria Braga | Dra. Djenane Rocha

Apresentação do Procedimento

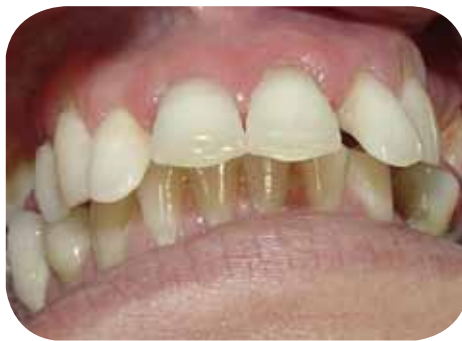Paciente L. F. C., sexo feminino, leucoderma, 41 anos. Apresentando trespasse horizontal (overjet), e vertical (ovebite), acentuada reabsorção óssea horizontal, com abaulamento e deslocamento da bateria dentária anterior mais acentuada de incisivo lateral superior direito à incisivo lateral superior esquerdo, perda precoce de outros elementos dentais, como também ausência de selamento labial.

Tratamento proposto

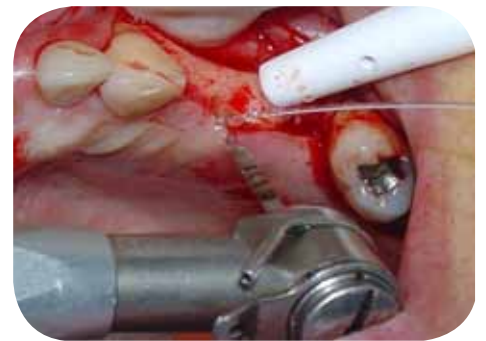- Exodontia dos dentes superiores comprometidos mantendo-se os molares para chave de oclusão;
- Alveoloplastia anterior;
- Instalação de implantes cônicos Bionnovation, torque direto (TD) plataforma regular 4.1, HE hexágono externo;
- Preenchimento da parede vestibular anterior (enxerto de aposição) com Hidróxiapatita Bionnovation, grânulos médios para ganhar volume ósseo e estética labial;
- Confecção de próteses metalocerâmica após a osseointegração dos implantes.



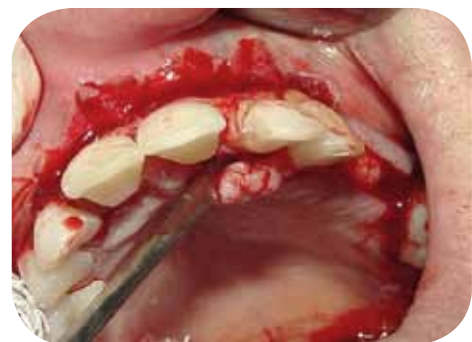Mordida profunda e ausência de selamento labial



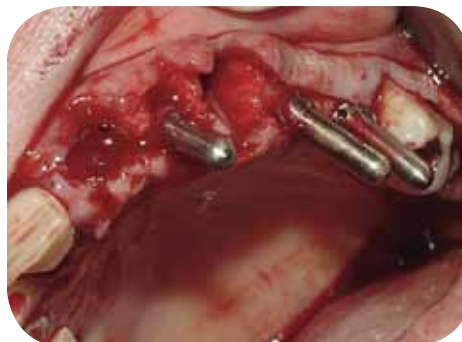Deslocamento dos incisivos



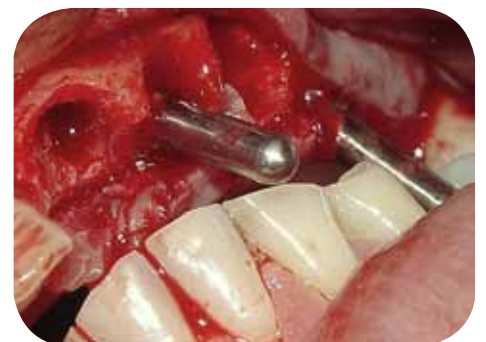Perfuração com fresa lança



Sndesmotomia



Exodontias e posicionadores de implantes

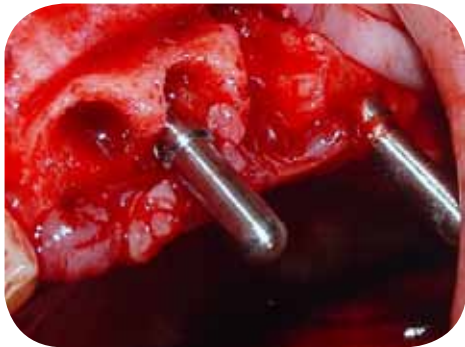


Observação da oclusão com pino guia

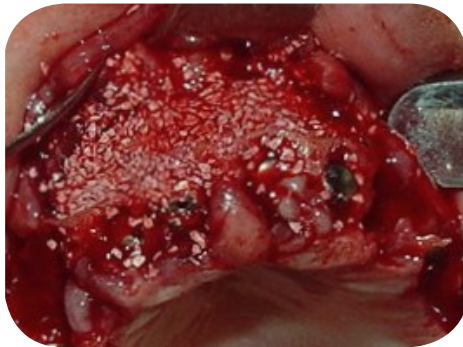Caso Clínico

Osteoplastia, Enxerto e Reabilitação em Caso de Overjet

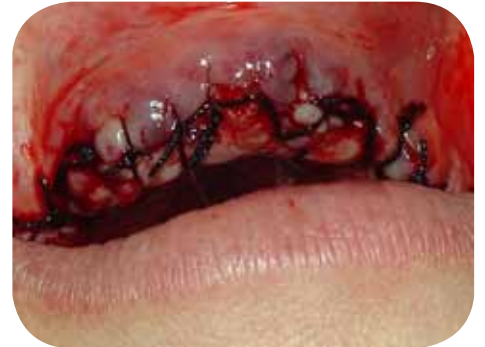Por Dr. Carlos A. A. de Oliveira | Dra. Celia Maria Braga | Dra. Djenane Rocha



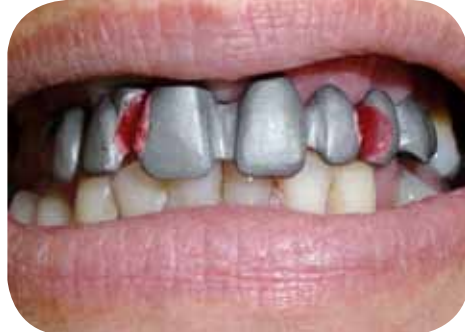Posição correta para implantes



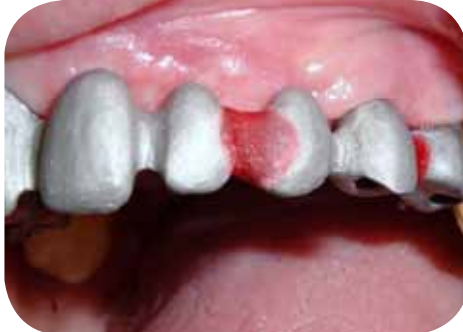Enxerto com hidroxiapatita



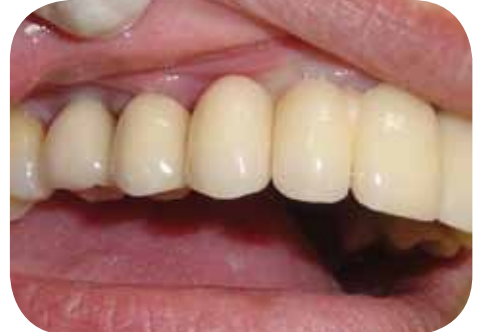Aspecto final da regularização do rebordo



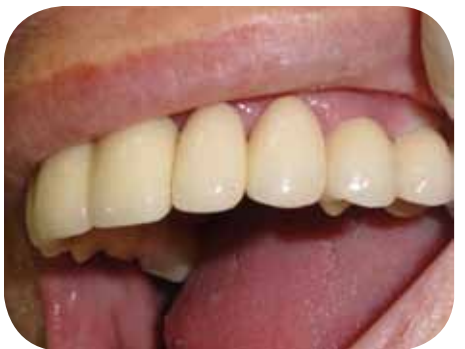Estrutura metálica, observar posição de oclusão



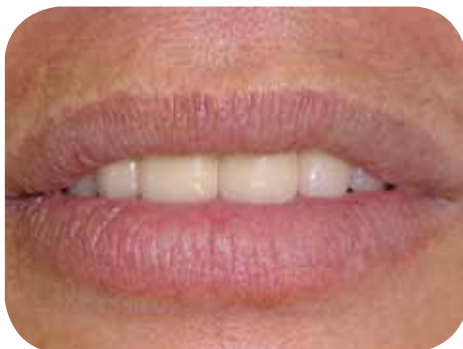Vista direita da estrutura metálica



Vista direita da prótese



Lado esquerdo da prótese



Final da reabilitação

Caso Clínico

Osteoplastia, Enxerto e Reabilitação em Caso de Overjet

Por Dr. Carlos A. A. de Oliveira | Dra. Celia Maria Braga | Dra. Djenane Rocha

Caso Clínico

Curso Aperfeiçoamento em Implantes e Próteses Sobre Implante

APCD Guarulhos